# Η συμβολή των απεικονιστικών μεθόδων στις παθήσεις των αγγείων.

Νικόλαος Κυριακόπουλος
Ακτινολόγος

# Αγγειακές ασθένειες νοσηρότητα

Μπορεί να οφείλεται:

- στην ίδια την βλάβη του αγγείου όπως π.χ. η ρήξη του ανευρύσματος
- στην βλάβη που προκαλείται στο αιματούμενο όργανο όπως το έμφραγμα του μυοκαρδίου από απόφραξη στεφανιαίας αρτηρίας
- σε μια νόσο οργάνου που προσβάλλει δευτερογενώς αιμοφόρα αγγεία όπως η μηνιγγοεγκεφαλίτιδα η οποία προκαλεί ενδαρτηρίτιδα

# Η απεικόνιση αγγείων χρησιμοποιείται

- για την διάγνωση της αγγειακής βλάβης
- για την ανάδειξη της βλάβης του αιματούμενου οργάνου
- για την παροχή ενός οδηγού χάρτη για τον σχεδιασμό της θεραπείας φαρμακευτικής, χειρουργικής ή ενδοαγγειακής
- για την παρακολούθηση των αλλοιώσεων μετά από τη θεραπεία
- για την παροχή πληροροφοριών ως προς την πρόγνωση της νόσου.

# Απεικόνιση αγγείων στο παρελθόν

Διαρκεί από το 1896 έως τη δεκαετία του 1960:

- γινόταν μόνο δια μέσω επέμβασης στο αγγείο (επεμβατικές μέθοδοι)
- παρείχε μόνο απεικόνιση του αυλού του αγγείου
- το 1953 ξεκίνησε η εποχή της σύγχρονης αγγειογραφικής τεχνικής όταν ο Seldinger εισήγαγε τον διαμηριαίο καθετηριασμό.

# Αγγειακή απεικόνιση στο παρόν

Αρχίζει την δεκαετία του 1970 με την εφαρμογή μη επεμβατικών μεθόδων:

- το υπερηχογράφημα B mode και Doppler
- η υπολογιστική τομογραφία
- ο μαγνητικός συντονισμός
- Το σπινθηρογράφημα, το SPECT, το PET

χρήση ηλεκτρονικών υπολογιστών υψηλών δυνατοτήτων

# Σύγχρονες μη επεμβατικές μέθοδοι

Λαμβάνονται πληροφορίες:

- για το περιεχόμενο του αυλού του αγγείου
- για το τοίχωμά του
- για δομές περί το αγγείο ή τις σχετιζόμενες με αυτό

Οι πληροφορίες χρησιμοποιούνται:

για την διάγνωση της νόσου

για την κατανόηση της φυσικής πορείας της νόσου

για τον σχεδιασμό και την αποτελεσματικότητα της θεραπείας.

# Ταυτόχρονες άλλες εξελίξεις

- απεικόνιση της φυσιολογίας και της λειτουργίας μέσω PET
- βελτιώσεις στην τεχνολογία των καθετήρων: μικροκαθετήρας
- Αναπτύσσονται τα ενδαγγειακά θεραπευτικά υλικά: εμβολισμού, μοσχεύματα, stents
- καινοτομίες σε χειρουργικές τεχνικές: όπως τα σύνθετα αορτικά μοσχεύματα
- καινοτομίες στον αγγειογραφικό εξοπλισμό όπως: η ψηφιακή αφαιρετική αγγειογραφία, η περιστροφική αγγειογραφία τριών διαστάσεων

# Αγγειακή απεικόνιση στο παρόν

Μη επεμβατικές μεθόδοι:

- duplex υπερηχογράφημα – duplex U/S
- υπολογιστική τομογραφία – CT
- μαγνητικός συντονισμός – MRI

# Αγγειακή απεικόνιση στο παρόν

Μη επεμβατικές μεθόδοι:

- duplex υπερηχογράφημα – duplex U/S
- υπολογιστική τομογραφία – CT
- μαγνητικός συντονισμός – MRI

# Duplex U/S αγγείων

Η σάρωση διπλής όψης (duplex)

- με χρήση B mode υπερηχογραφίας και
- ταυτόχρονη απόκτηση σήματος Doppler

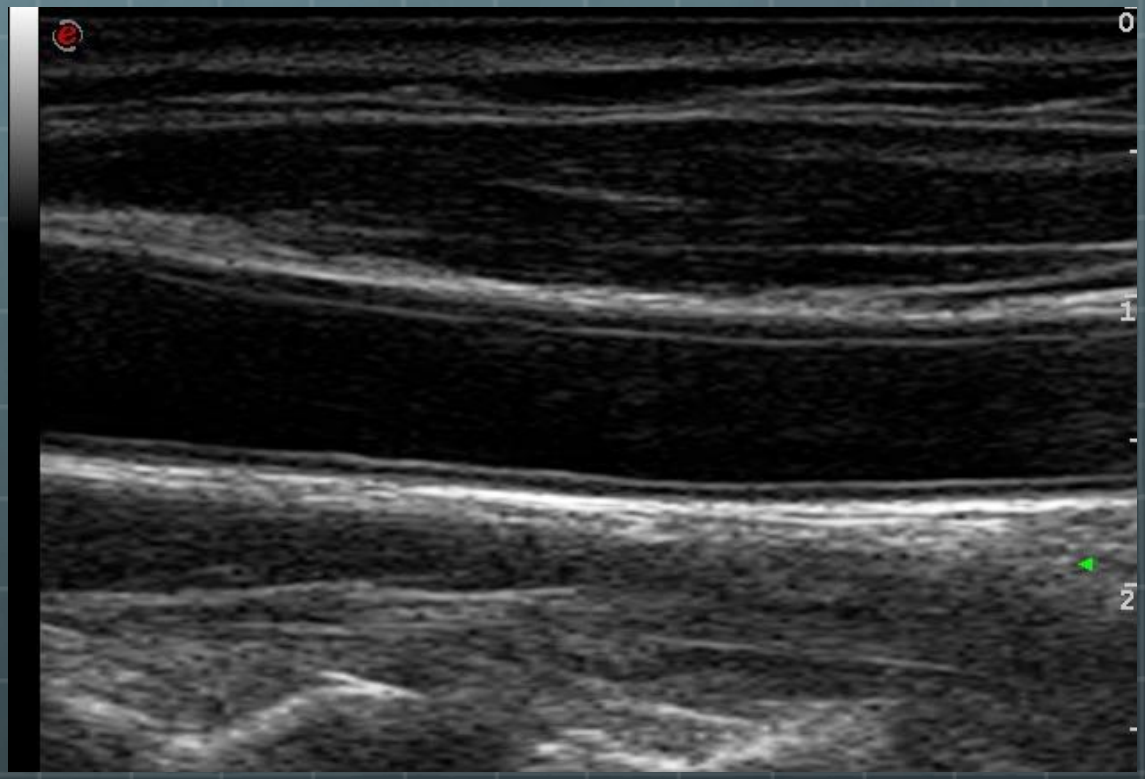
0
1
2

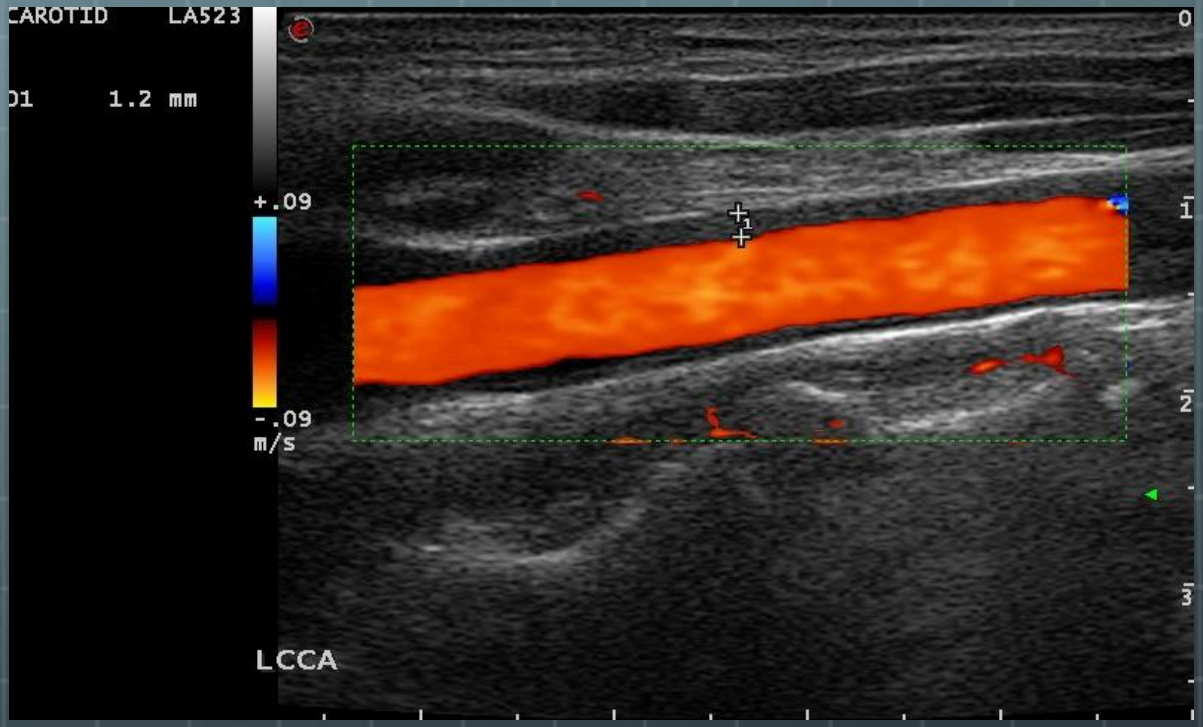
CAROTID
LA523
D1
1.2 mm
+.09
-.09
m/s
LCCA
0
1
2
3

# U/S αρτηριών πληροφορίες

1. για τον αυλό του αγγείου

- στένωση
- απόφραξη
- ανεύρυσμα

# U/S αρτηριών πληροφορίες

2. για το τοίχωμα του αγγείου

- ασβεστοποίηση
- το πάχος του μέσου – έσω χιτώνα
- την παρουσία αθηρωματικών πλακών
- οιδήματος

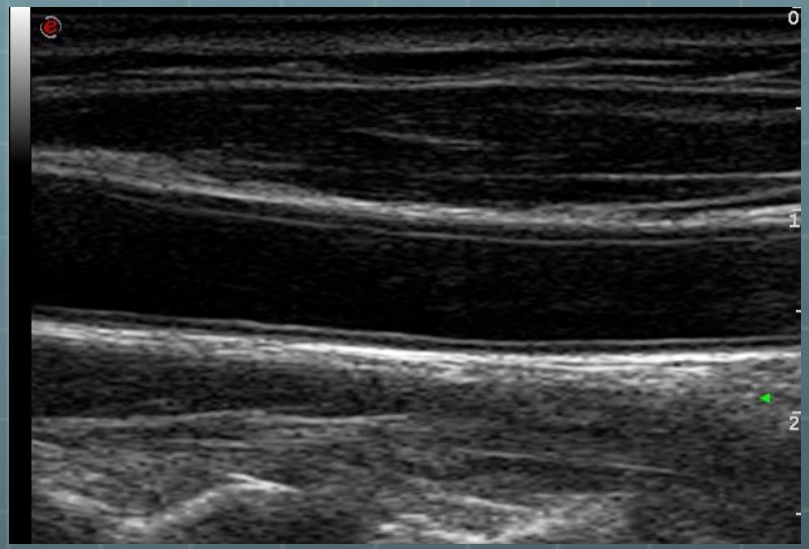

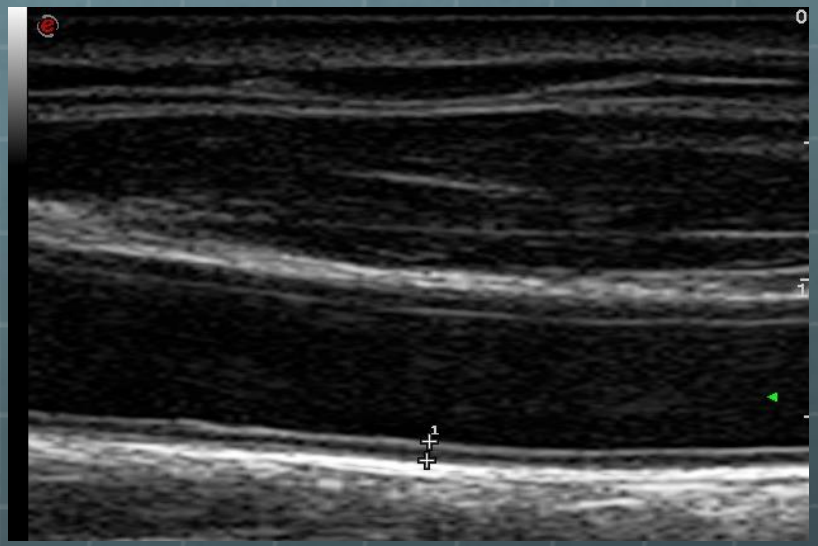

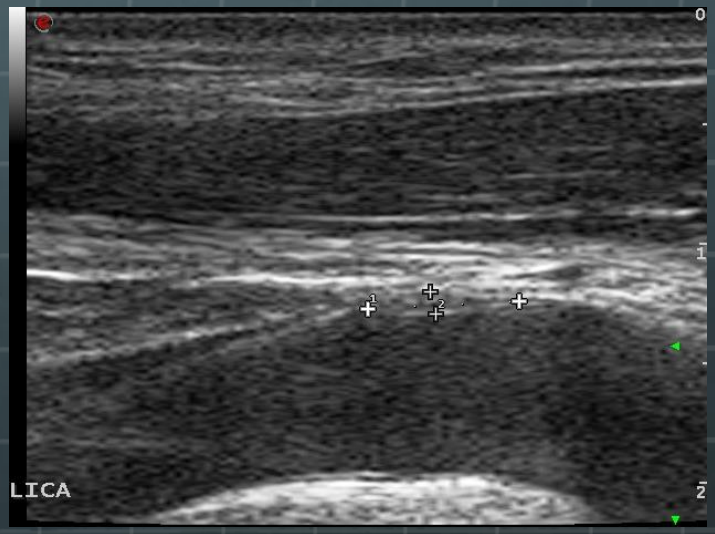
LICA

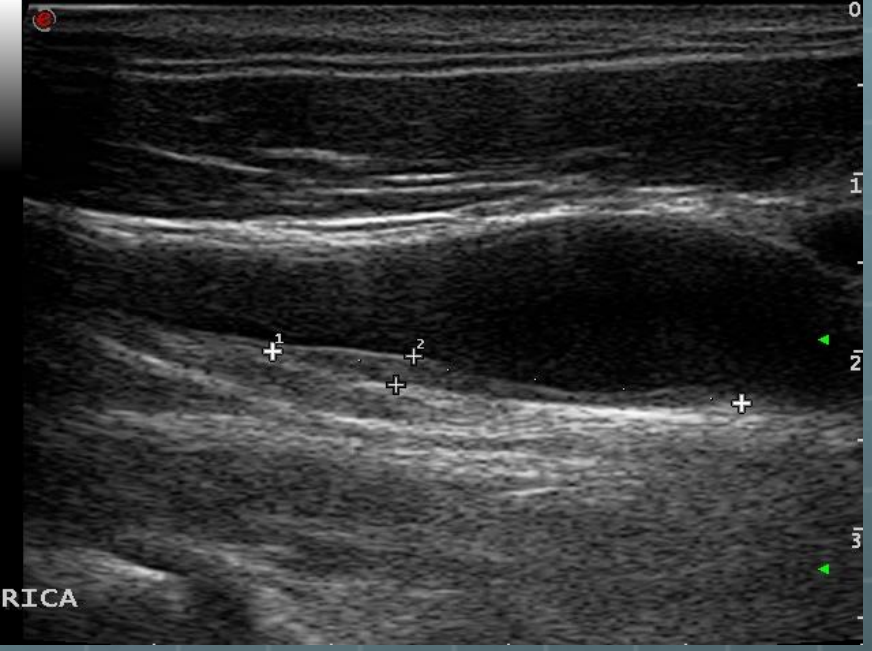
RICA

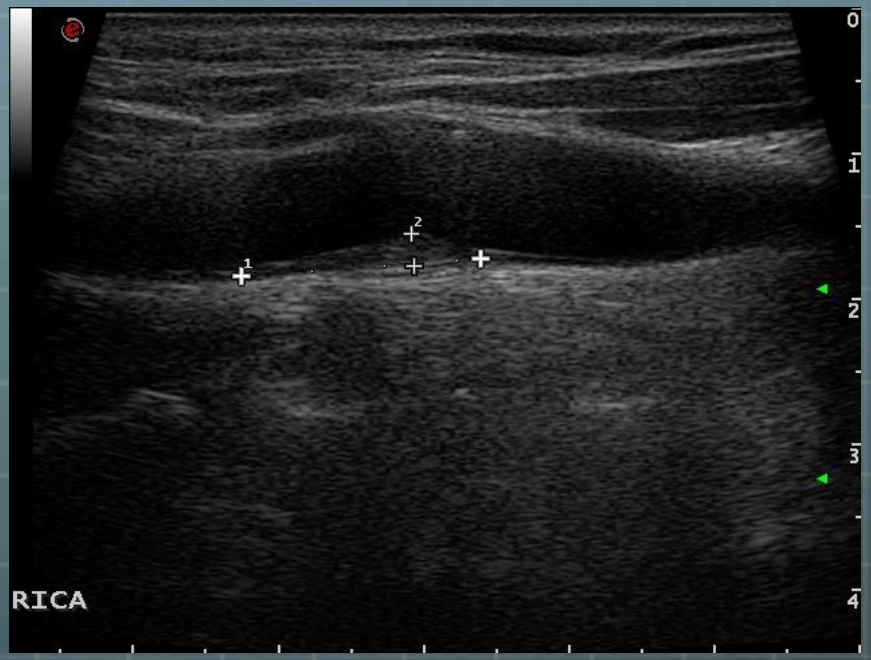
RICA

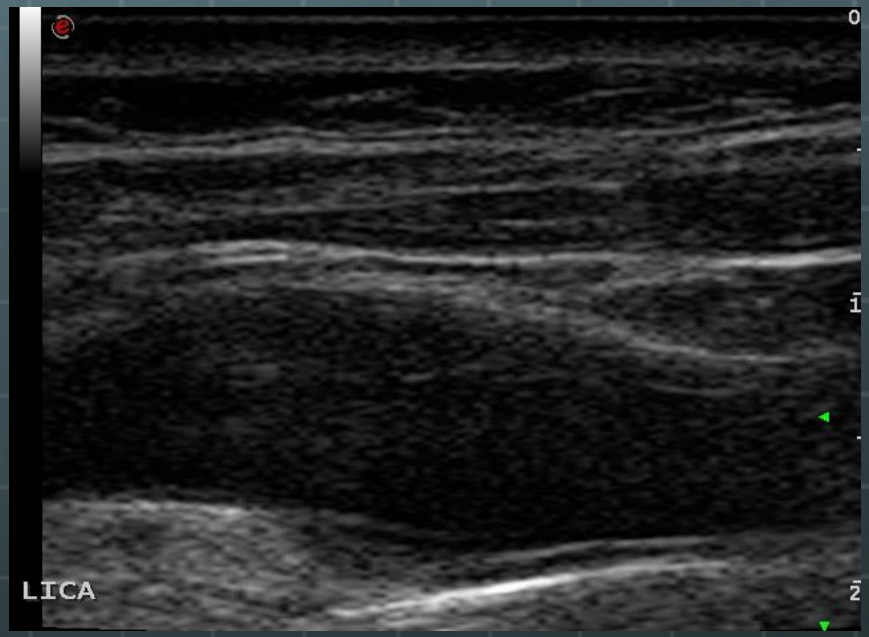
LICA

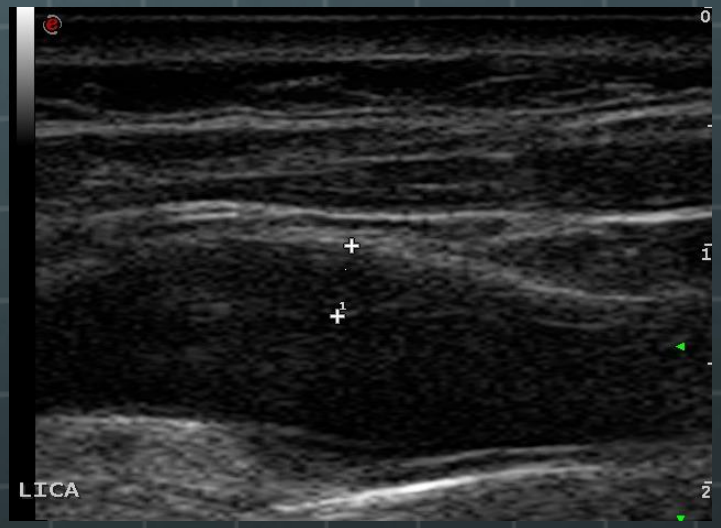
LICA

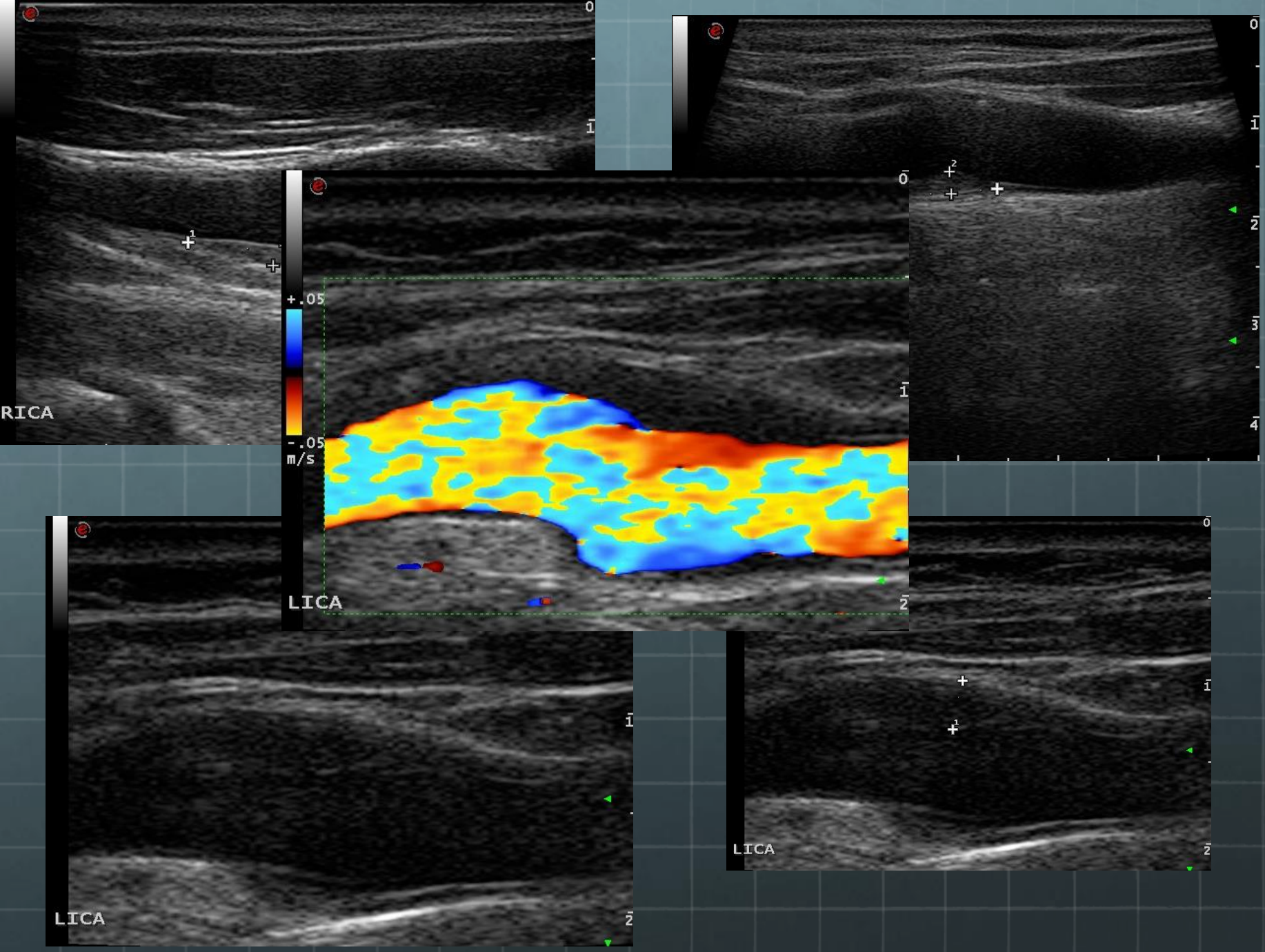
RICA
+.05
-.05
m/s
LICA
LICA
LICA

# U/S αρτηριών πληροφορίες

3. Δυναμικές - πραγματικού χρόνου - πληροφορίες για την αιματική ροή:

- μορφή και ταχύτητα ροής

διχωρισμός αιμοδυναμικά σημαντικής από μία μη αιμοδυναμικά σημαντική στένωση

- όγκος ροής

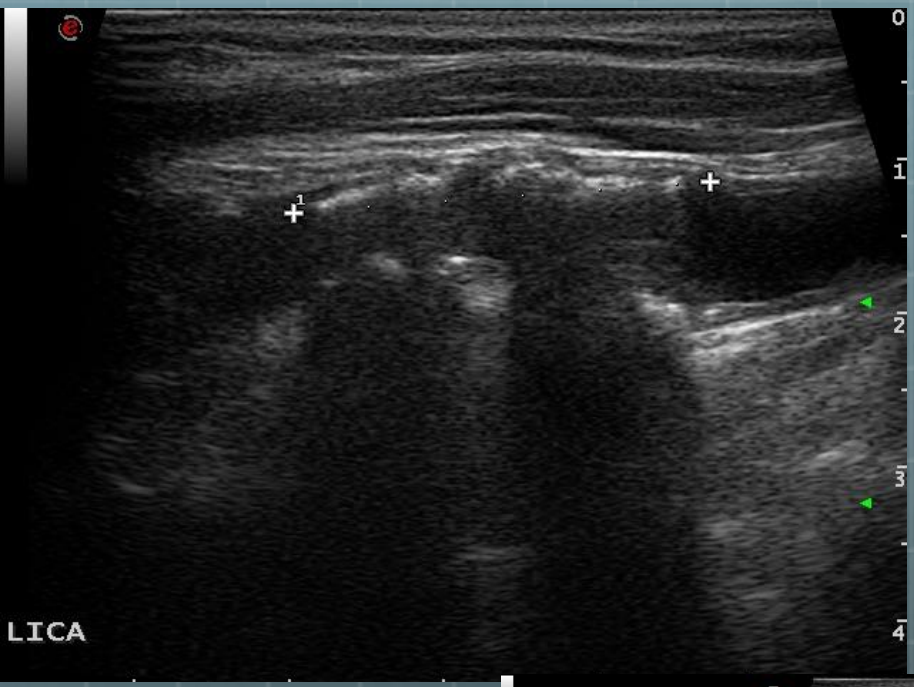
LICA

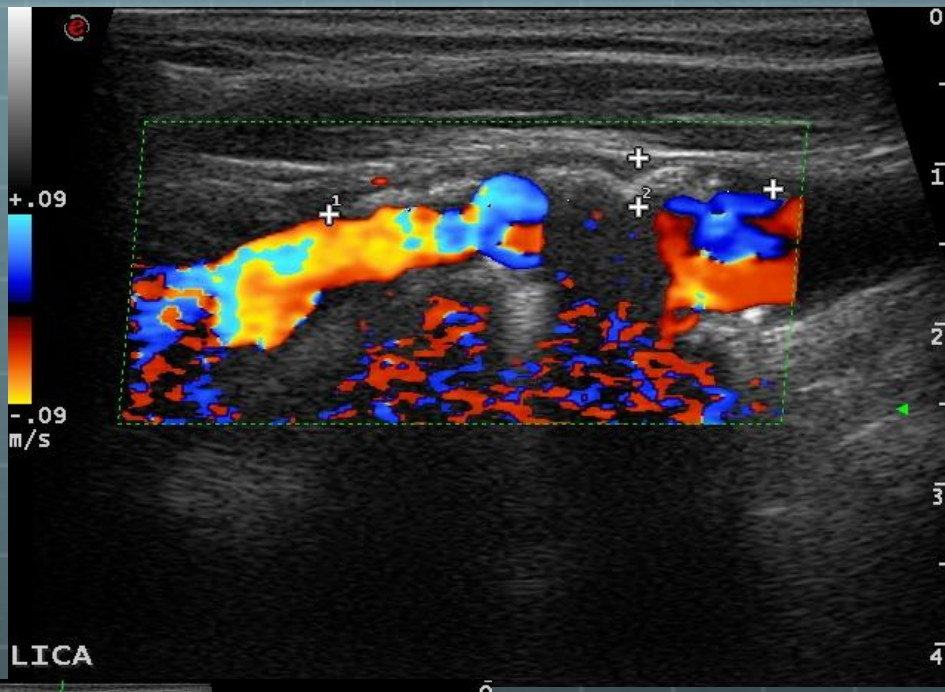
+.09
-.09
m/s
LICA

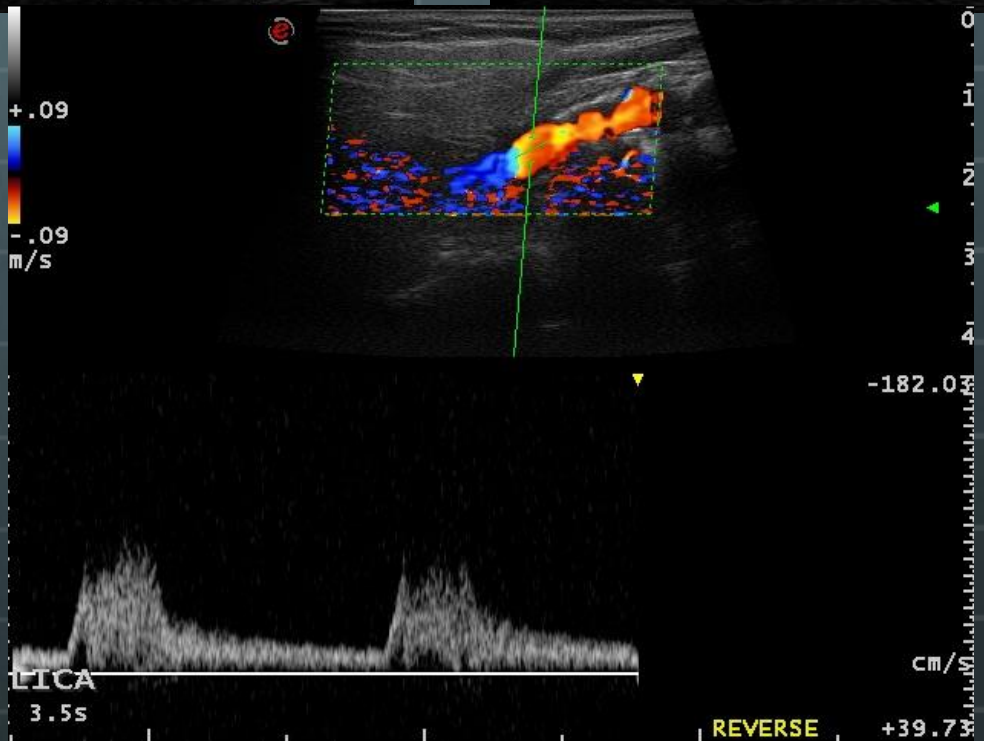
+.09
-.09
m/s
-182.0
cm/s
LICA
3.5s
REVERSE
+39.7

# U/S φλεβών αξιολόγηση

- επιπολής θρομβοφλεβίτιδας
- εν τω βάθει φλοβοθρόμβωσης
- φλεβικής ανεπάρκειας κάτω άκρων
- βατότητας φλεβών άκρων, κάτω κοίλης φλέβας, πυλαίας φλέβας, ηπατικών φλεβών, άνω μεσεντερίου φλέβας

# U/S αγγείων αξιολόγηση

Εφαρμόζεται επίσης στην αρχική αξιολόγηση:

- αγγειακών δυσπλασιών
- αγγειακών τραυμάτων
- οξεία περιφερική αρτηριακή εμβολή

# U/S αγγείων: πλεονεκτήματα

- αναίμακτη διαδικασία
- χαμηλό κόστος
- φορητότητα του μηχανήματος
- εξαιρετική χρονική και χωρική ανάλυση που αποδίδει βέλτιστη διακριτική ικανότητα δομών

Χρησιμοποιείται τόσο για διάγνωση όσο και για παρακολούθηση ασθενειών

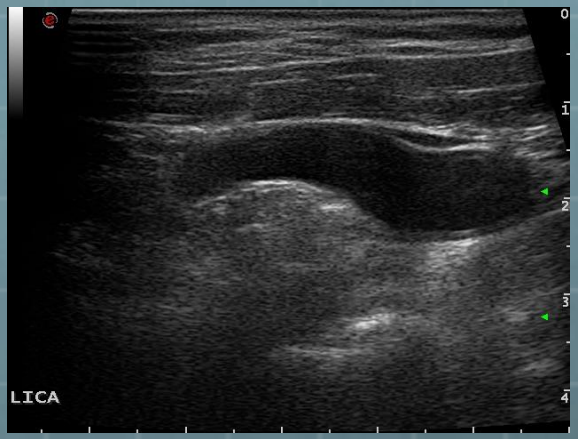
LICA

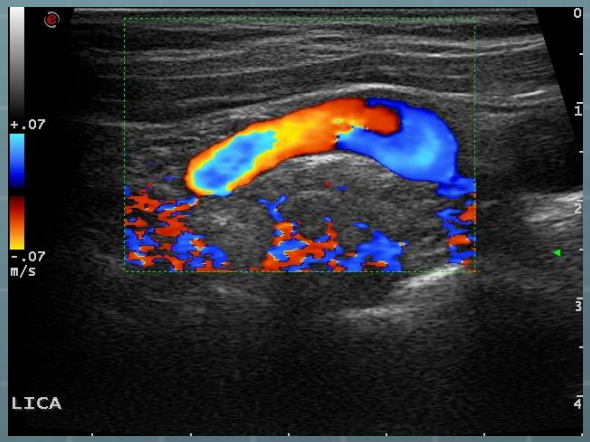
+.07
-.07
m/s
LICA

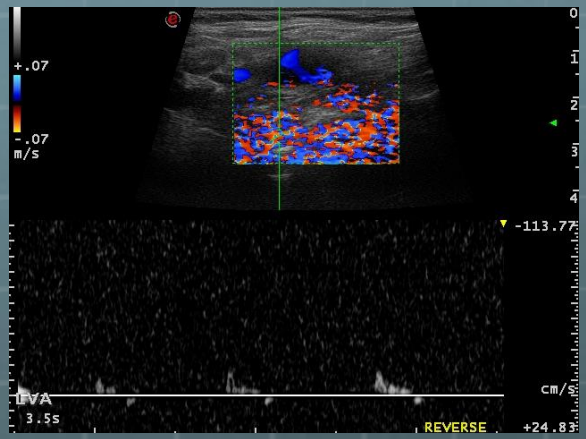
+.07
-.07
m/s
-113.77
cm/s
LVA
3.5s
REVERSE
+24.83

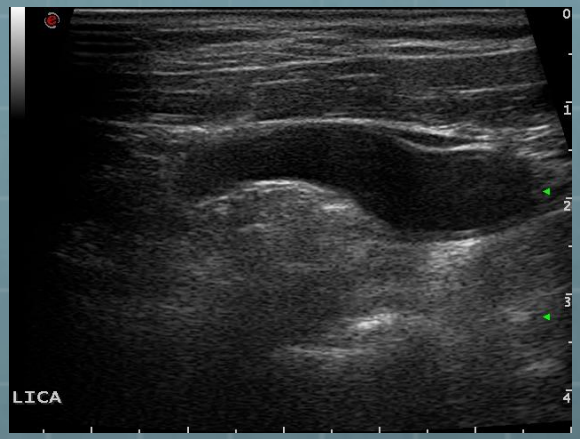
LICA

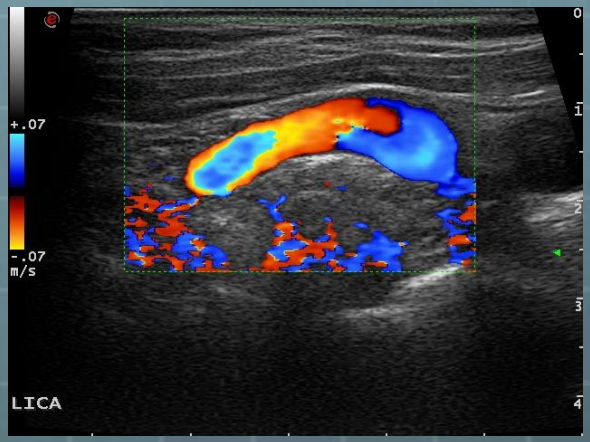
+.07
-.07
m/s
LICA

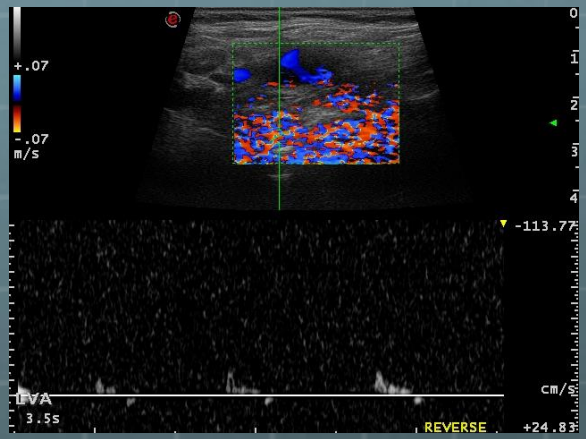
+.07
-.07
m/s
-113.77
cm/s
LVA
3.5s
REVERSE
+24.83

RICA

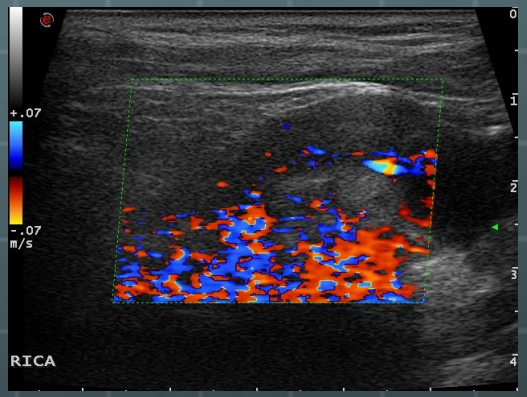
+.07
-.07
m/s
RICA

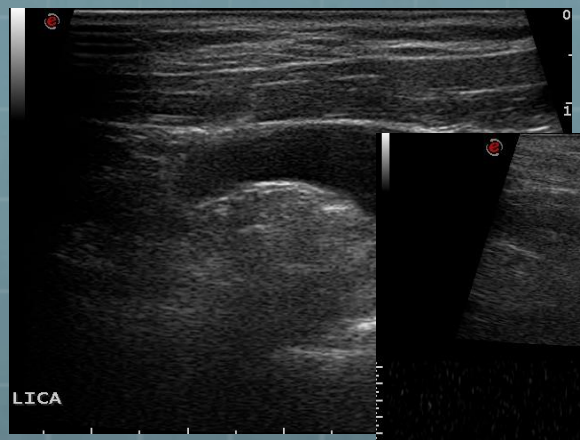
LICA

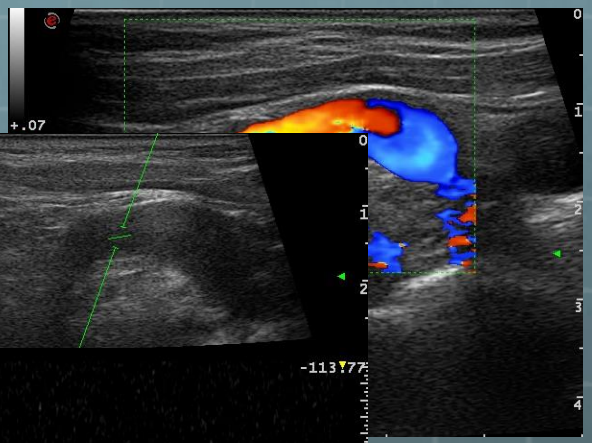
+.07

-113.77
RICA
3.5s
cm/s

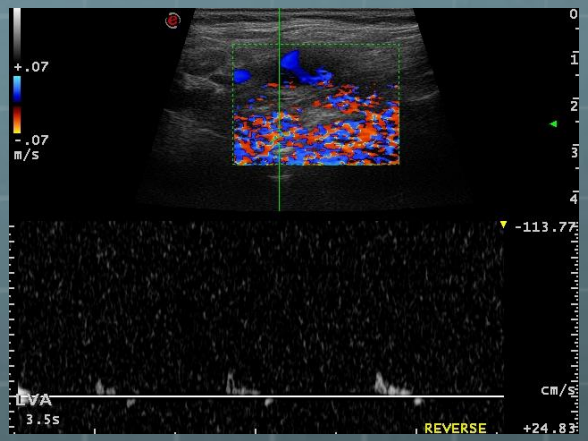
+.07
-.07
m/s
-113.77
LVA
3.5s
REVERSE
cm/s
+24.83

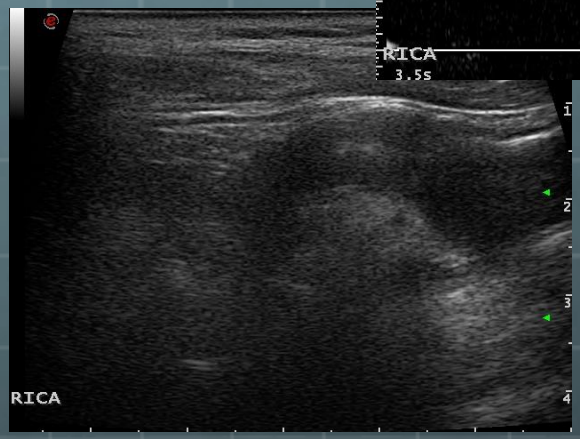
RICA

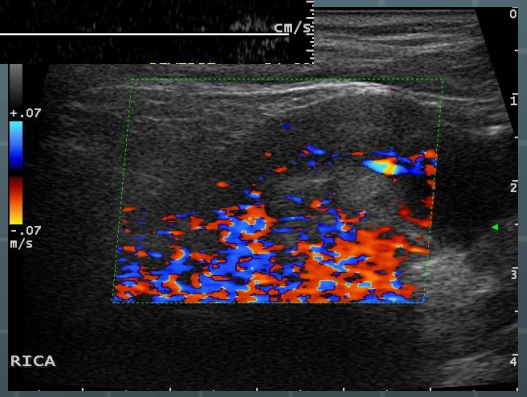
+.07
-.07
m/s
RICA

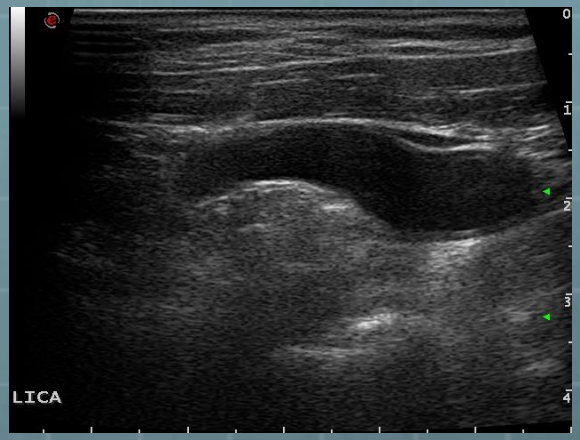
LICA

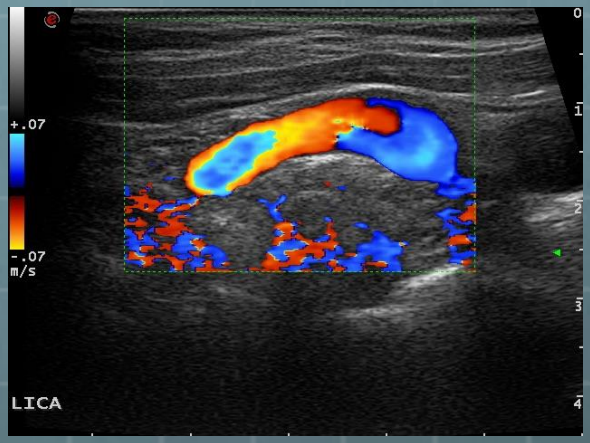
+.07
-.07
m/s
LICA

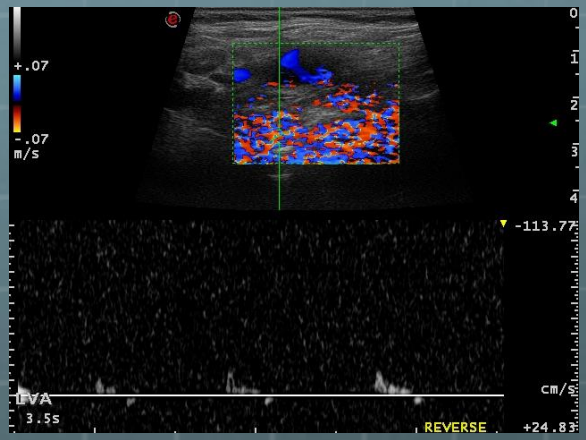
+.07
-.07
m/s
-113.77
LVA
3.5s
REVERSE
cm/s
+24.83

RICA

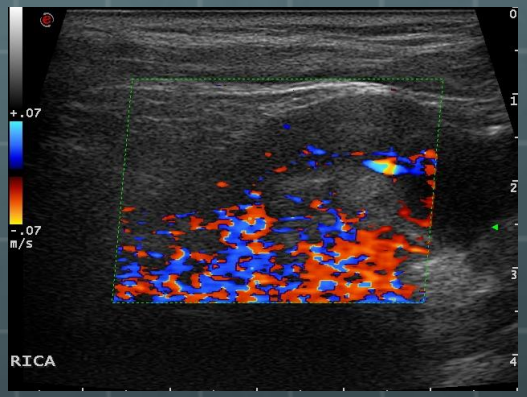
+.07
-.07
m/s
RICA

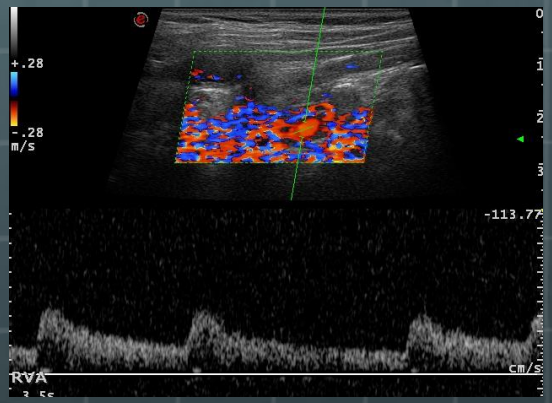
+.28
-.28
m/s
-113.77
RVA
cm/s

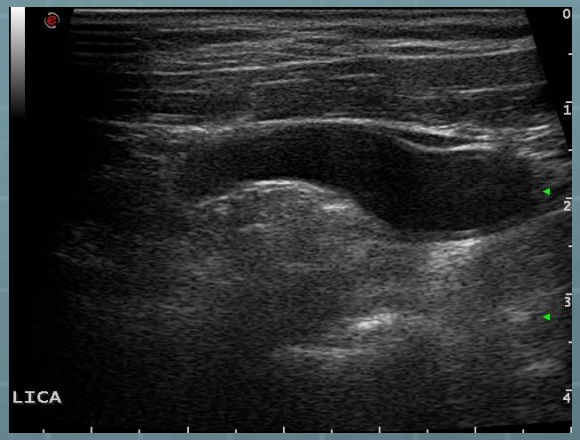
LICA

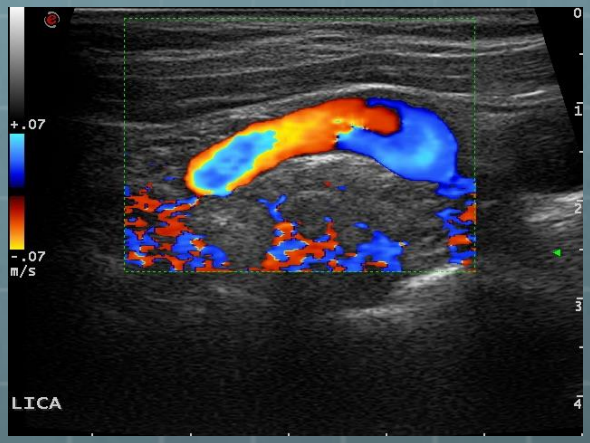
+.07
-.07
m/s
LICA

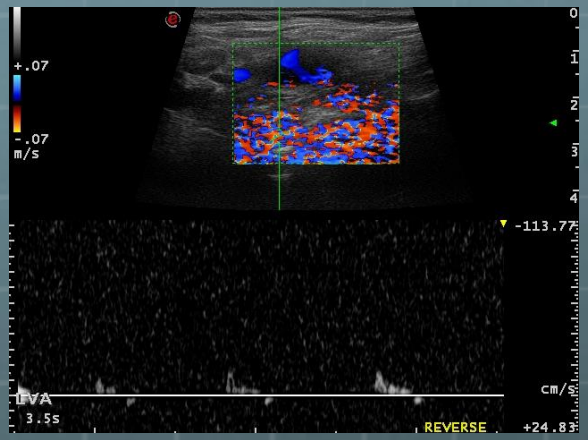
+.07
-.07
m/s
-113.77
cm/s
LVA
3.5s
REVERSE
+24.83

RICA

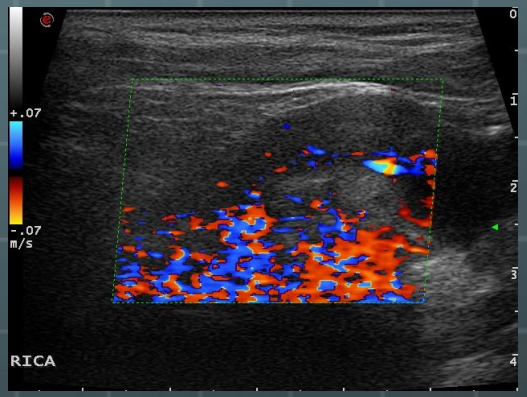
+.07
-.07
m/s
RICA

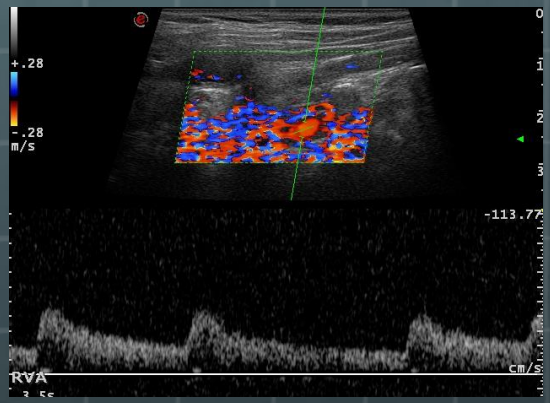
+.28
-.28
m/s
-113.77
cm/s
RVA

+.32
-.32
m/s
AORTA

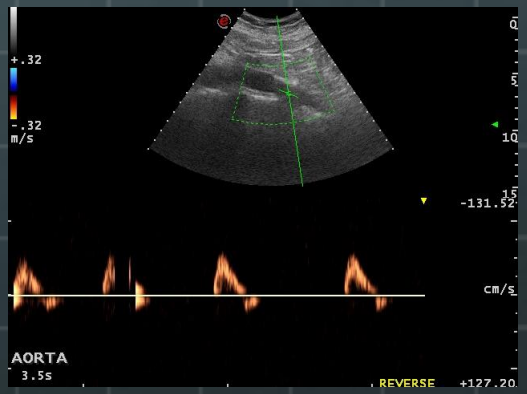
+.32
-.32
m/s
-131.52
cm/s
AORTA
3.5s
REVERSE
+127.20

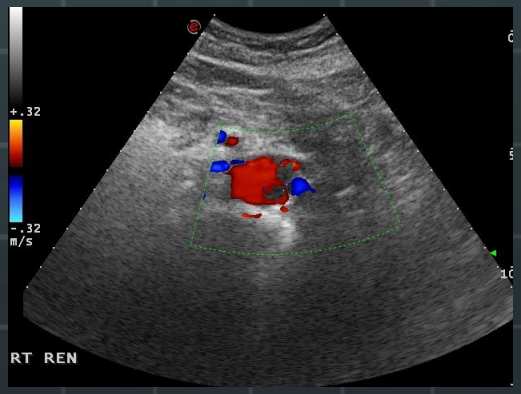
+.32
-.32
m/s
RT REN

# U/S αγγείων: περιορισμοί

Εξάρτηση της μεθόδου από την ικανότητα του χειριστή:

- μικρό εύρος παραθύρων θέασης
- αδυναμία επανεκτίμησης ληφθέντων εικόνων
- δυσχέρεια στην συγκριτική αξιολόγηση
- Αδυναμία πρόσβασης - ανάδειξης ορισμένων περιοχών

όπως π.χ της περιοχής μετάπτωσης του ανιόντος τμήματος της αορτής στο τόξο της, αγγείων της καρδιάς και του εγκεφάλου

# Αγγειακή απεικόνιση στο παρόν

Μη επεμβατικές μεθόδοι:

- duplex υπερηχογράφημα – duplex U/S
- υπολογιστική τομογραφία – CT
- μαγνητικός συντονισμός – MRI

# CT αγγείων

Η εισαγωγή της CT άλλαξε τον τρόπο που εφαρμόζεται σήμερα η αγγειακή απεικόνιση:

Αρχικά την δεκαετία του 1970 οι αργοί σαρωτές και ο παρατεταμένος χρόνος λήψης δεδομένων περιόριζαν τη χρησιμότητα της μεθόδου ως προς τις αγγειακές ασθένειες

# CT αγγείων

Στα τέλη της δεκαετίας του 1980 – κβαντικό άλμα:

- Δυνατότητα λήψης συνεχόμενων και επικαλυπτόμενων τομών με την εισαγωγή της τεχνολογίας της σπειροειδούς λήψης δεδομένων
- Δυνατότητα εξέτασης μεγαλύτερου μήκους σώματος και γρηγορότερα
- Δυνατότητα ταχείας έγχυσης σκιαγραφικού μέσου ενδοφλέβια με ένταση στην έγχυση - βολή (bolus)

# Ισοτροπικές πληροφορίες - CT

Στα τέλη της δεκαετίας του 1990 αναπτύχθηκε τεχνολογία αξονικών τομογράφων με:

- πολλαπλές σειρές αισθητήρων ανίχνευσης ακτίνων X (MDCT)
- λυχνίες υψηλής θερμικής ικανότητας
- χρόνο περιστροφής του συστήματος λυχνίας - αισθητήρων τάξης δευτερολέπτων
- ισχυρά υπολογιστικά συστήματα μετεπεξεργασίας των λεφθέντων δεδομένων και ανακατασκευής εικόνων σε δισδυάστατη και τρισδυάστατη μορφή

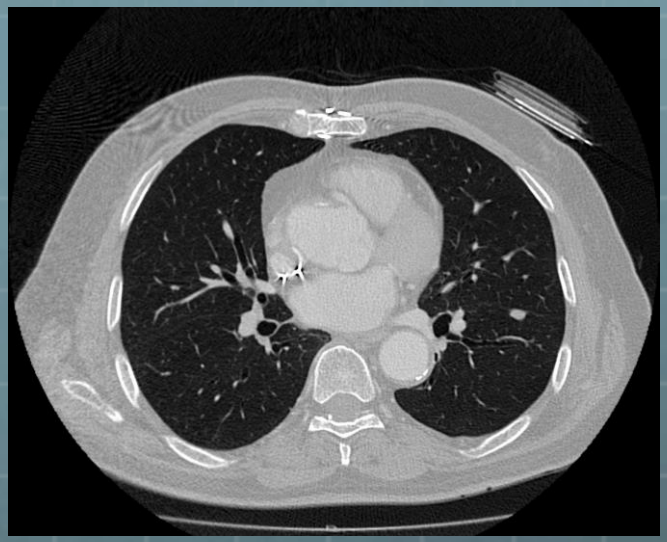

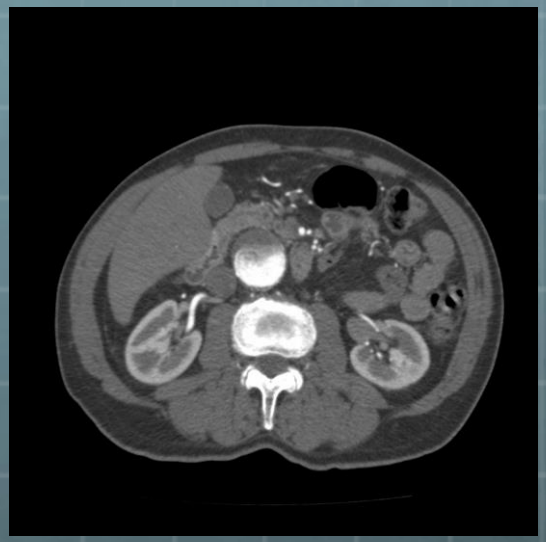

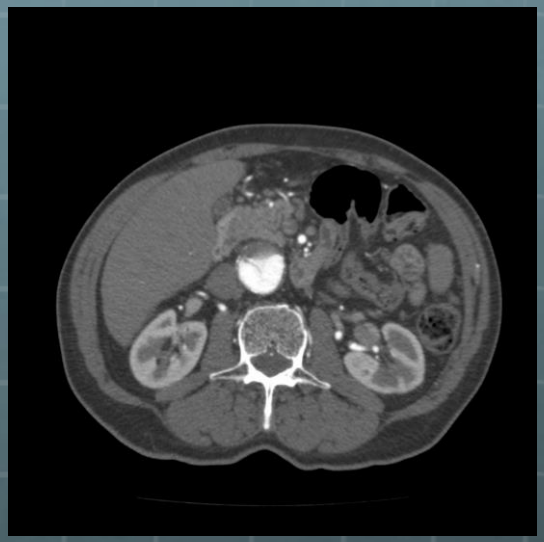

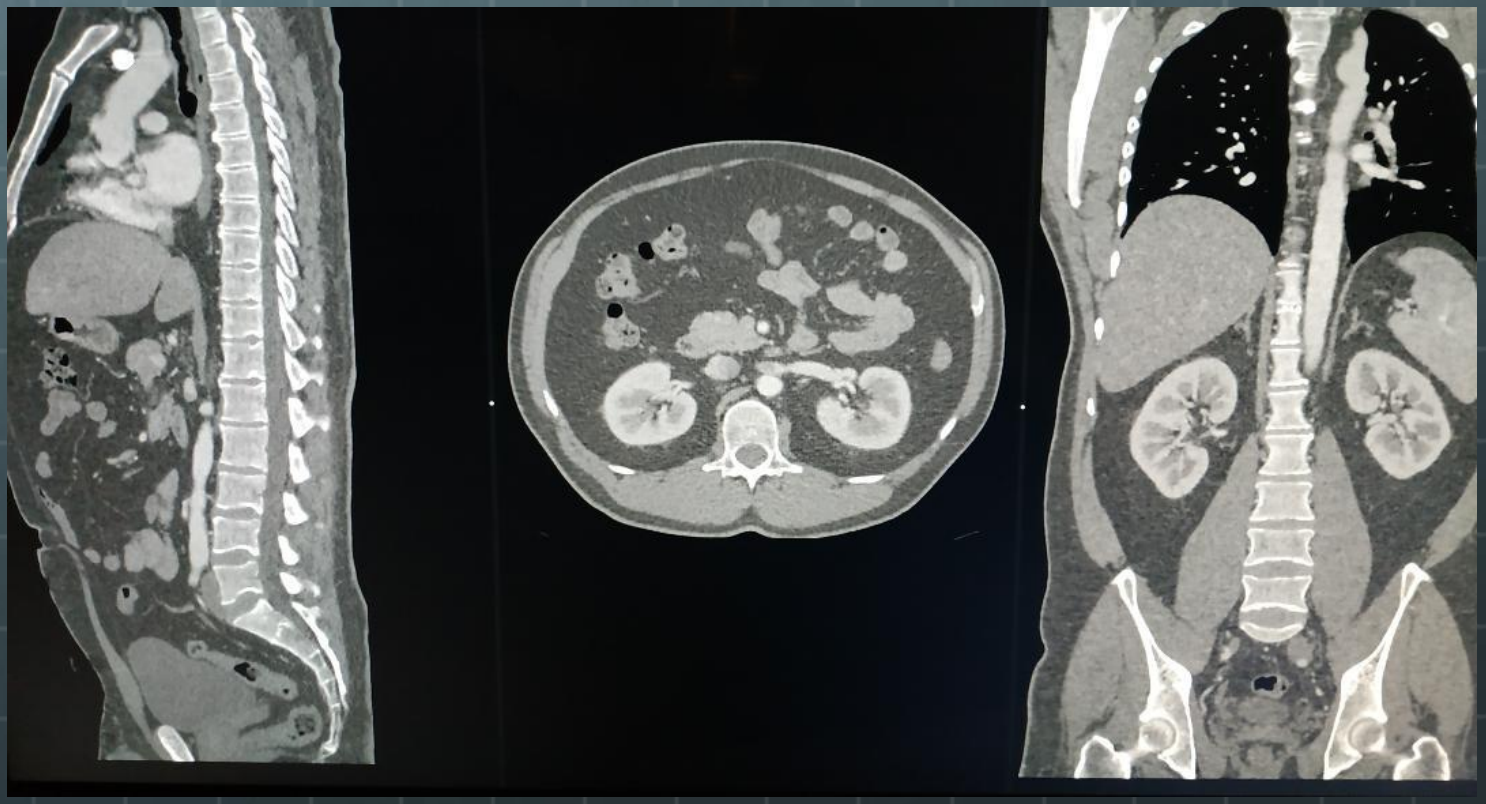

# Τεχνικές μετεπεξεργασίας - CT

- Πολυεπίπεδες ανακατασκευές 2 διαστάσεων (2D Multi-Planar Reconstruction - 2D-MPR):

για να αναδειχθεί το αγγειακό δέντρο σε οποιοδήποτε επίπεδο του σώματος, συμπεριλαμβανομένων των λοξών επιπέδων και της ανακατασκευής τύπου αναμόρφωσης της καμπύλης (c-MPR)

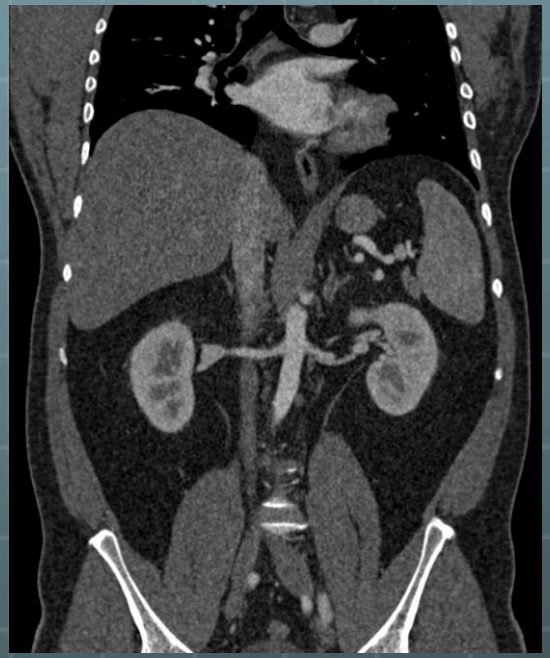

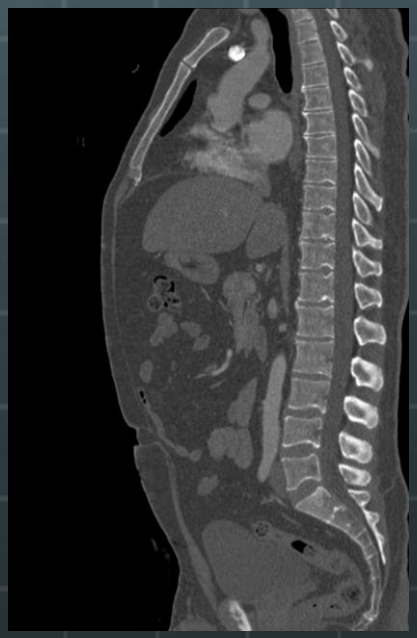

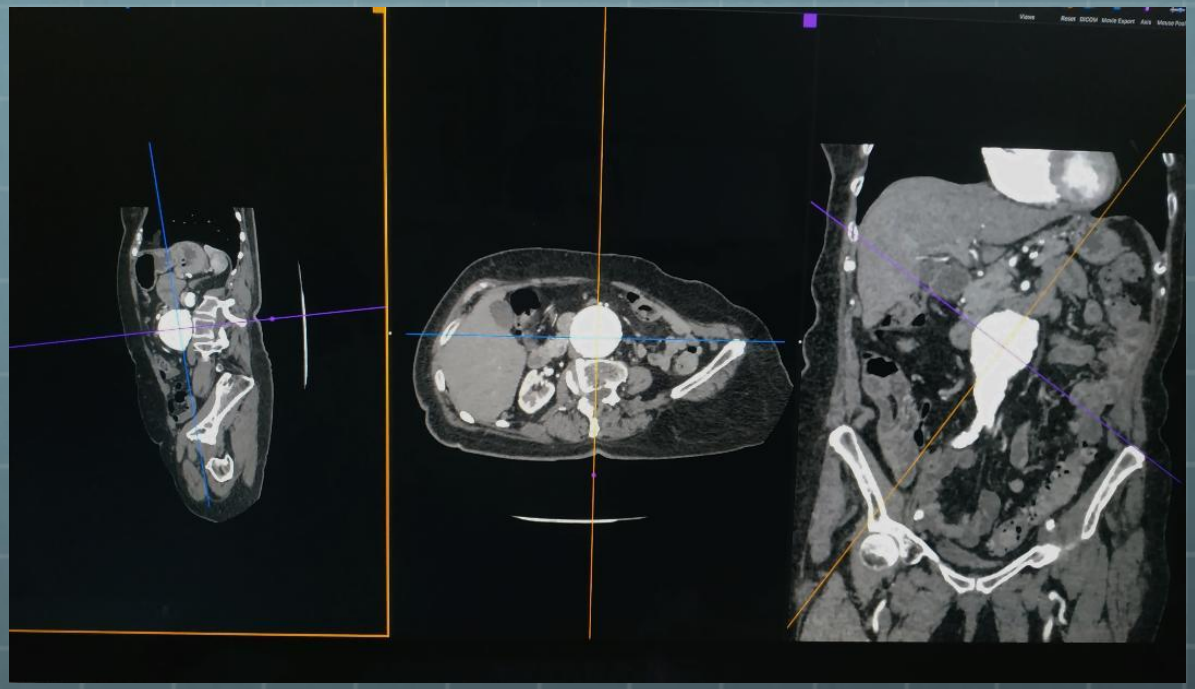

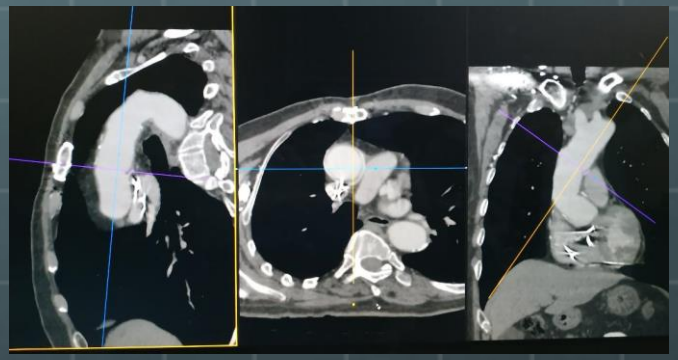

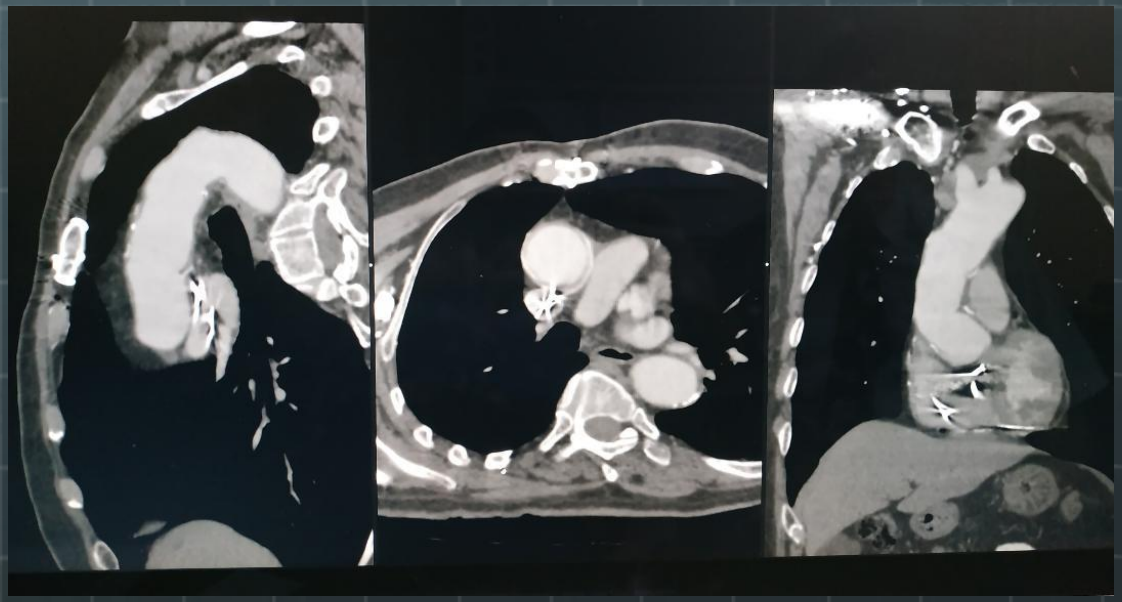

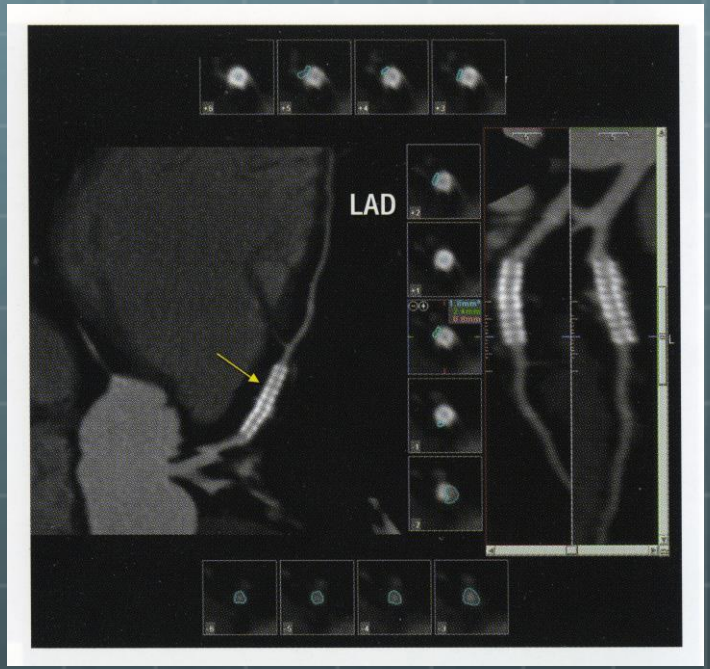
LAD

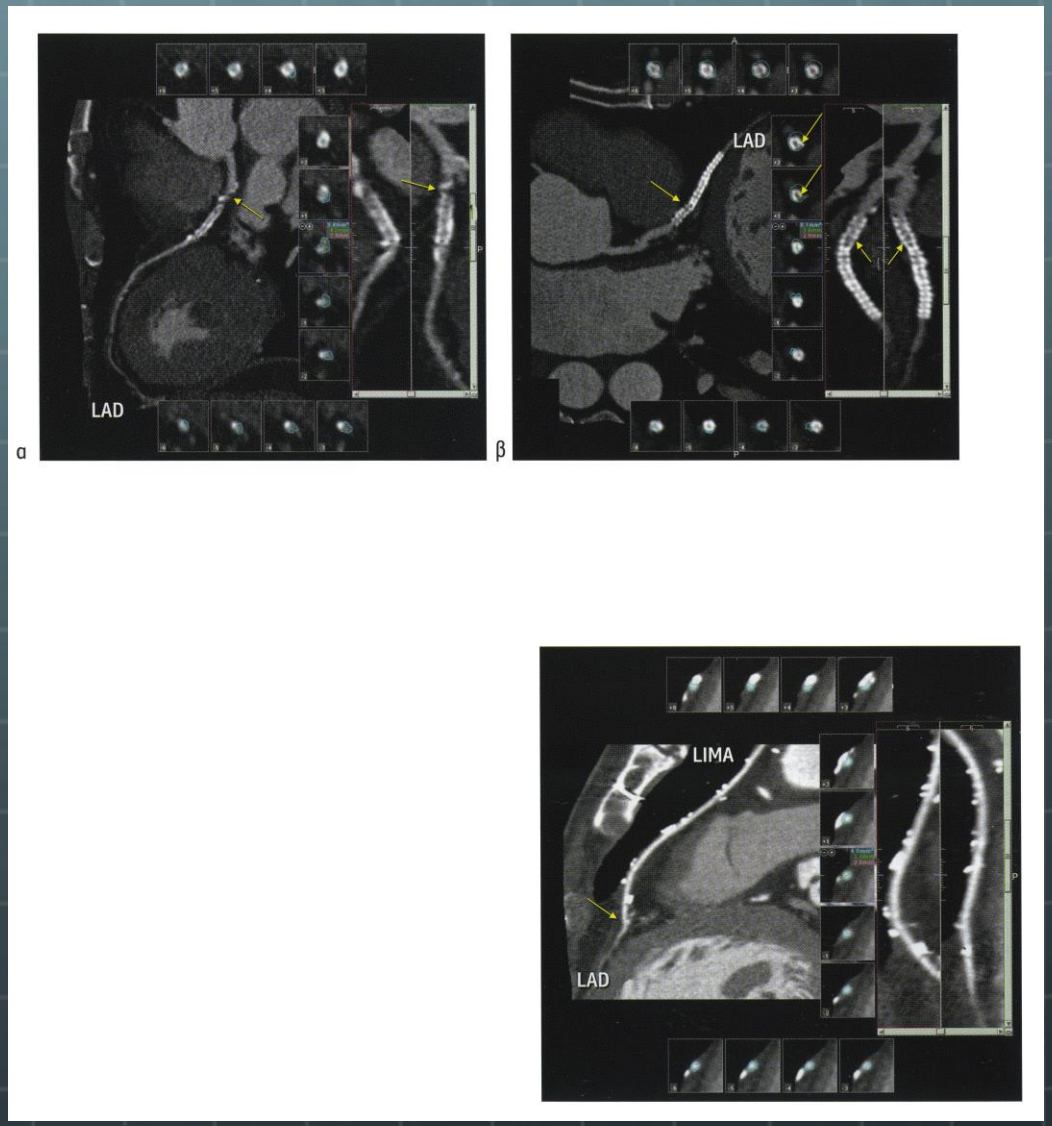
α
LAD
β
LAD
LIMA
LAD

# Τεχνικές μετεπεξεργασίας - CT

- Προβολή σε εικόνα της μέγιστης έντασης μονάδων Hounsfield (Maximum Intensity Projection - MIP):

επιλέγει δεδομένα για την δημιουργία εικόνας από ένα συγκεκριμένο εύρος εξασθένισης της ακτινοβολίας και απορρίπτει τα δεδομένα που είναι εκτός της εύρους αυτού

επιλέγει να αναδείξει λεπτομέρειες του αυλού του αγγείου, του τοιχώματος και των αθηρωματικών πλακών

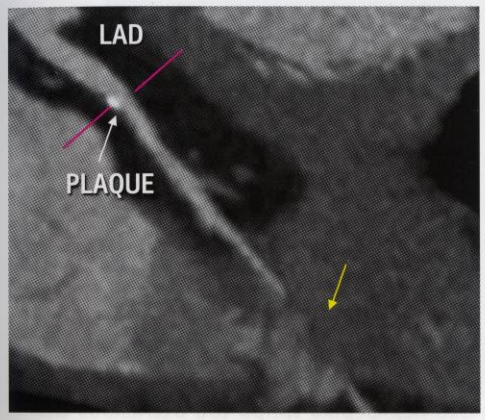
LAD
PLAQUE

α

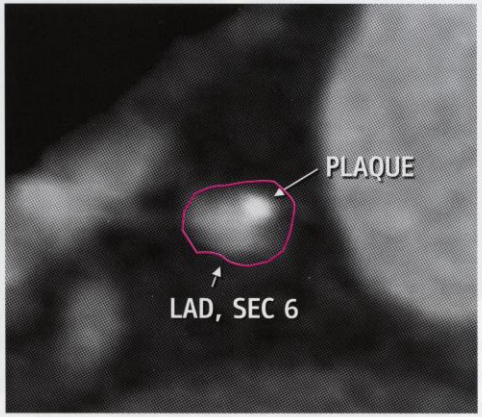
PLAQUE
LAD, SEC 6

β

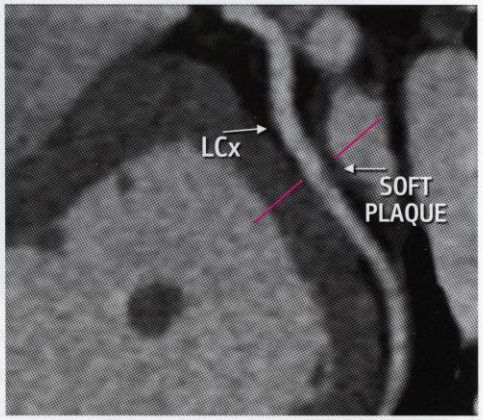
LCx
SOFT
PLAQUE

γ

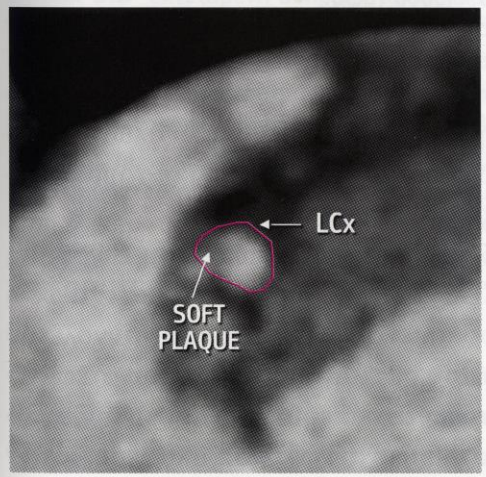
LCx
SOFT
PLAQUE

δ

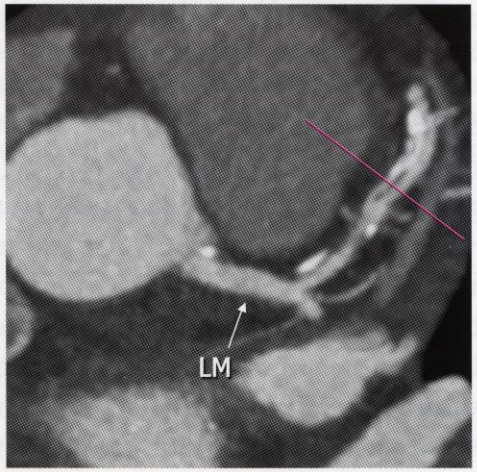
LM

ε

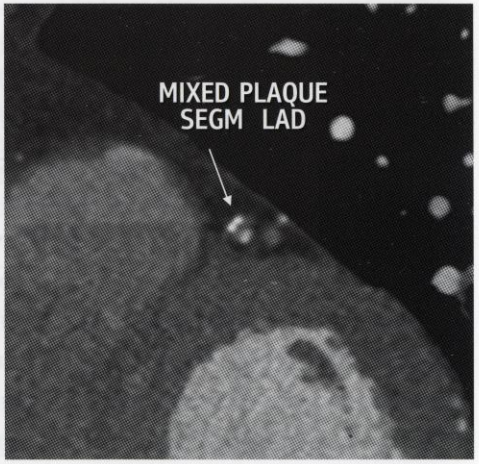
MIXED PLAQUE
SEGM LAD

ζ

# Τεχνικές μετεπεξεργασίας - CT

- Απεικόνιση των υπέρπυκνων επιφανειών σε τρείς διαστάσεις (3D-Shaded Surface Display – SSD):

αποδίδει τον σκιαγραφημένο αυλό του αγγείου στον χώρο, χρησιμοποιόντας πληροφορίες από το βάθος του χώρου

δεν δίδει πληροφορίες για το τοίχωμα του αγγείου

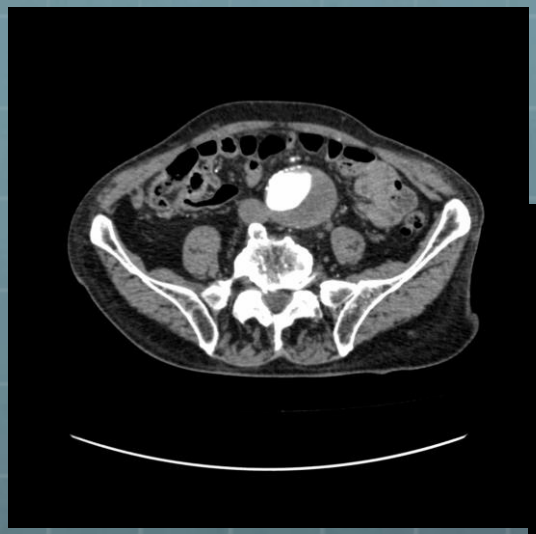

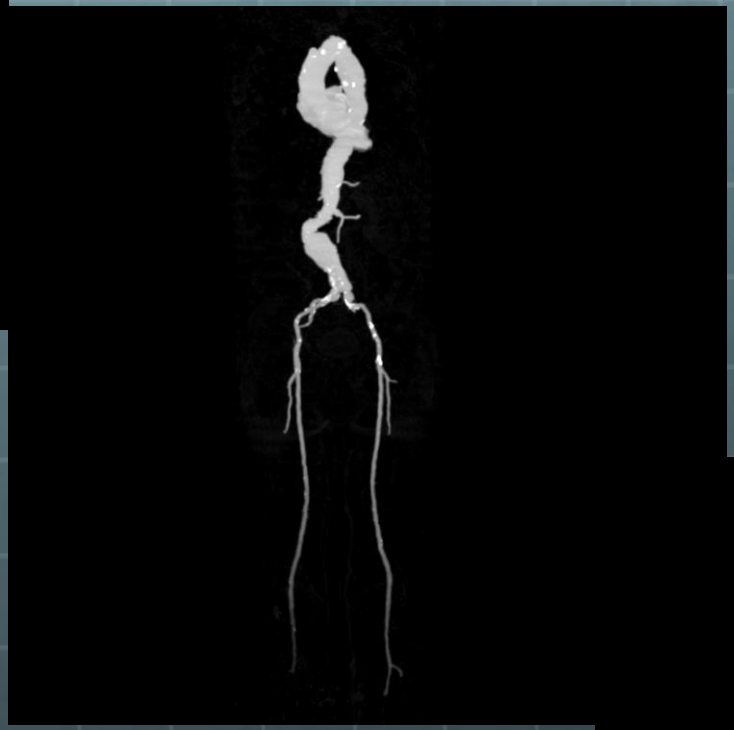

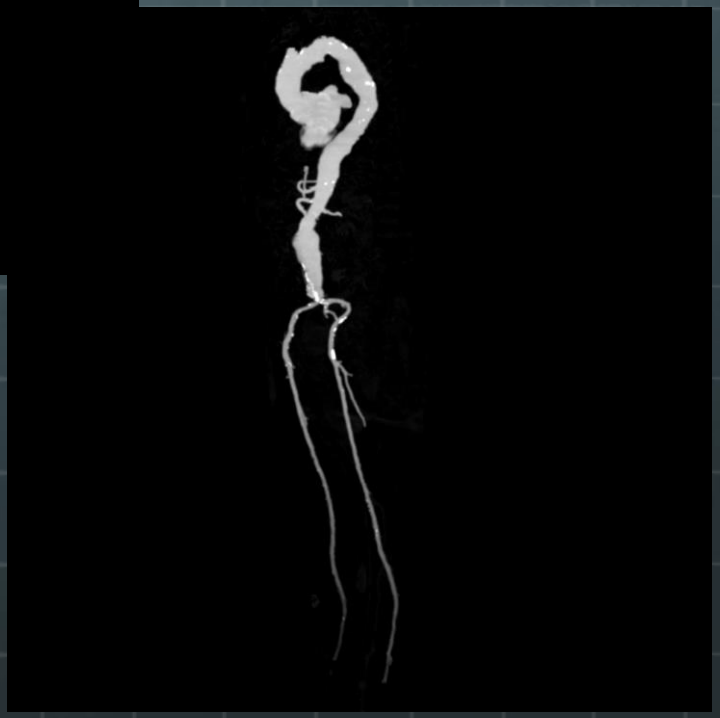

# Τεχνικές μετεπεξεργασίας - CT

- Τεχνική απεικόνισης του όγκου (3-D Volume Rendering Technick - VRT):

καλύτερη η απόδοση του χώρου, λιγότερο εξαρτώμενη η επεξεργασία από τον χειριστή καθώς χρησιμοποιεί όλα τα ληφθέντα δεδομένα για τη δημιουργία των τελικών εικόνων και για αυτό έχει αντικαταστήσει την SSD τεχνική

επιτρέπει ακόμα και απεικόνιση του εσωτερικού χώρου του αυλού του αγγείου διαμέσω τεχνικής ενδοσκοπικής διεύλευσης που αποκαλείται εικονική αγγειοσκόπιση

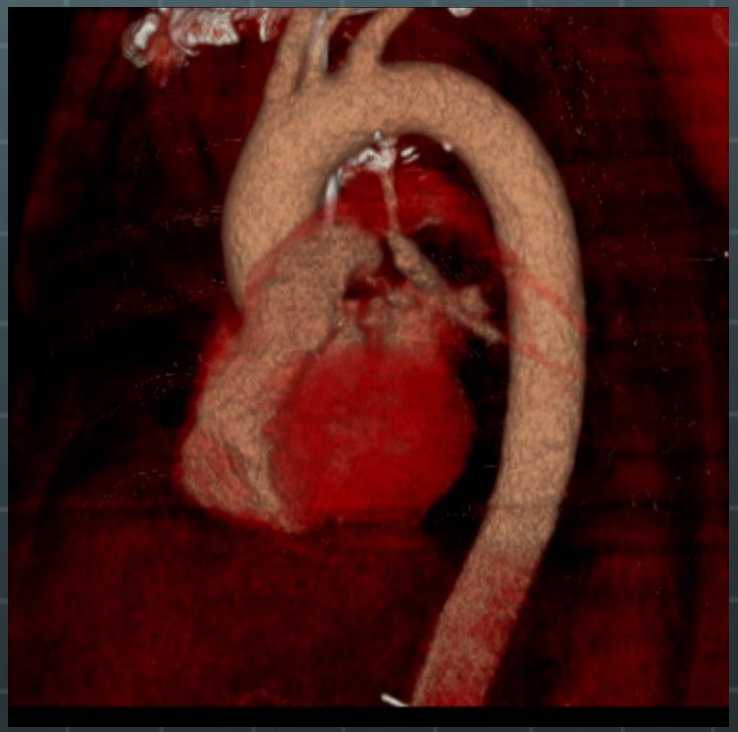

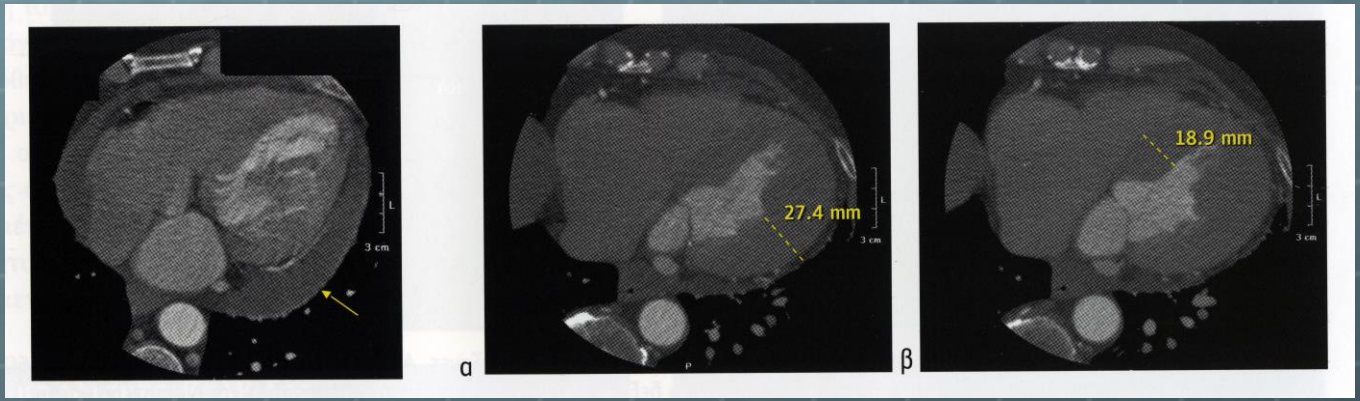
3 cm
27.4 mm
3 cm
18.9 mm
3 cm
α
β

# Σημεία υπεροχής CT έναντι MR αγγείων

- η εξέταση γίνεται γρηγορότερα
- η κλινική (monitoring) παρακολούθηση των άρωστων είναι ευκολότερη κατά την διάρκεια της εξέτασης . Αποτελεί την απεικόνιση επιλογής σε καταστάσεις έκτακτης ανάγκης - επείγοντα περιστατικά
- η χωρική ανάλυση και η ποιότητα εικόνας είναι καλύτερη για αυτό μπορεί να αναδείξει και μικρά περιφερικά αγγεία – αρτηρίες
- προτιμάται όταν υπάρχουν ενδαγγειακές προθέσεις (στεντ, φίλτρα, και σπειράματα) παρά τα παράσιτα που δημιουργούνται
- αποτελεί την απεικόνιση επιλογής σε ασθενείς με βηματοδότες και απινιδωτές

# Αγγειακή απεικόνιση στο παρόν

Μη επεμβατικές μεθόδοι:

- duplex υπερηχογράφημα – duplex U/S
- υπολογιστική τομογραφία – CT
- μαγνητικός συντονισμός – MRI

# MRI αγγείων

Επετεύχθη όταν η λήψη δεδομένων έγινε εξαιρετικά γρήγορη χωρίς παράσιτα κίνησης με τεχνολογικά επιτεύγματα όπως:

- λήψη δεδομένων σε συγκεκριμένη φάση του καρδιακού κύκλου μέσω ηλεκτροκαρδιογραφικής καταγραφής
- λήψη δεδομένων σε φάση μή ή μικρής αναπνευστικής κίνησης μέσω καταγραφής των αναπνευστικών κινήσεων
- μαγνητικούς τομογράφους υψηλών μαγνητικών πεδίων
- δυνατότερα πηνία διέγερσης και βαθμονόμισης
- «ακολουθείες» γρήγορης λήψης δεδομένων

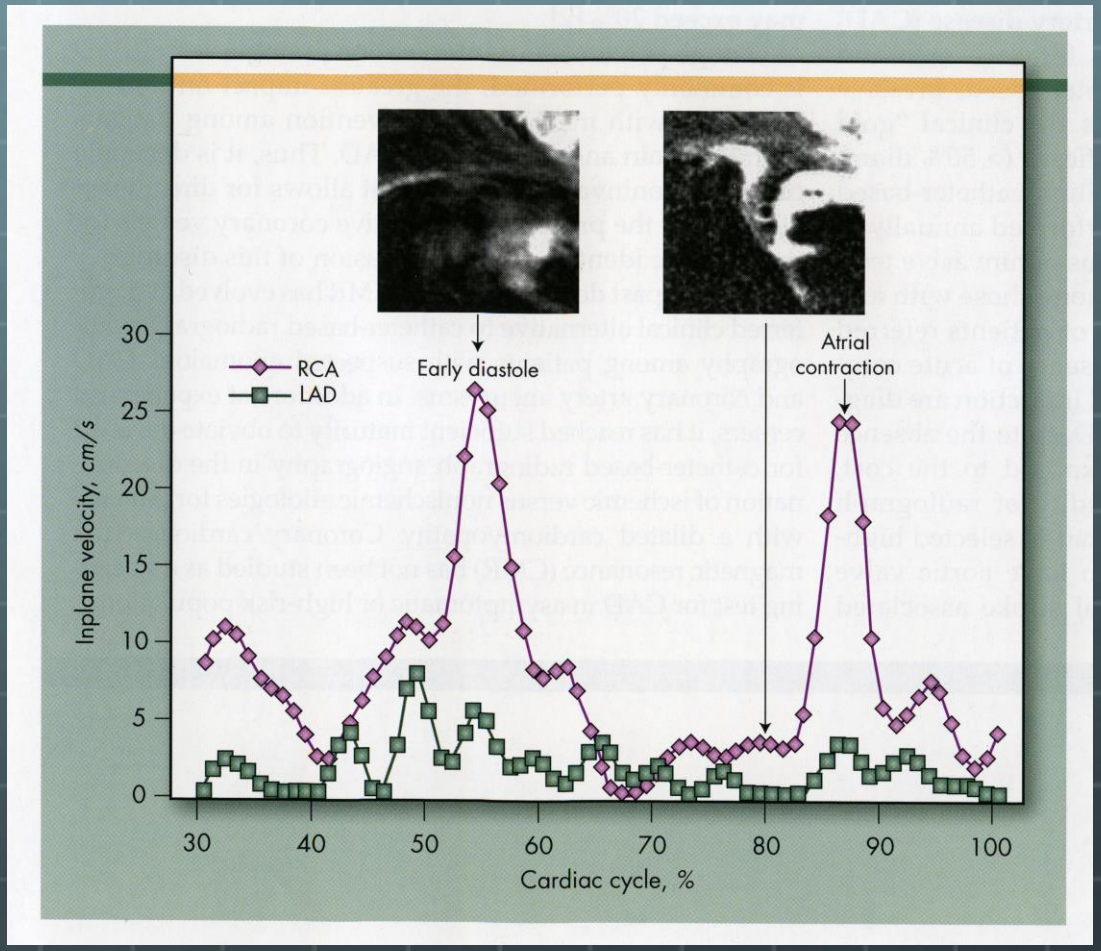
Early diastole
Atrial contraction
RCA
LAD
Inplane velocity, cm/s
Cardiac cycle, %
0
5
10
15
20
25
30
30
40
50
60
70
80
90
100

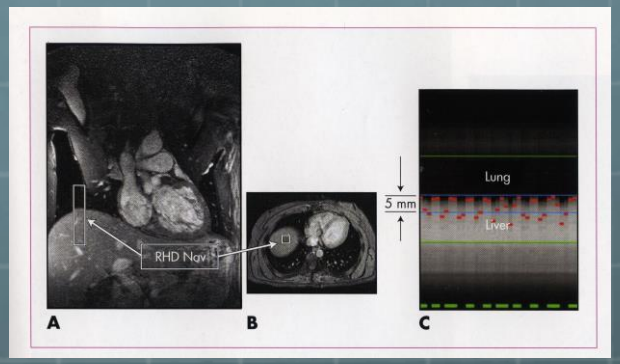
RHD Navi
5 mm
Lung
Liver
A
B
C

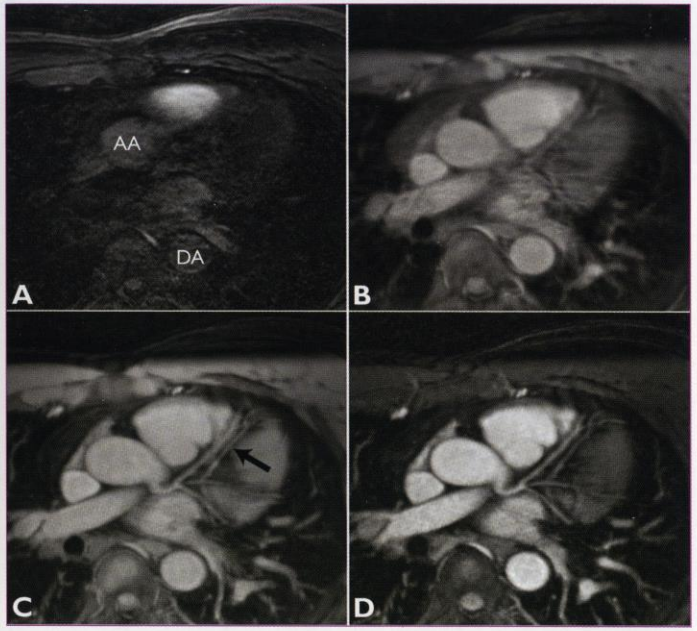
AA
DA
A
B
C
D

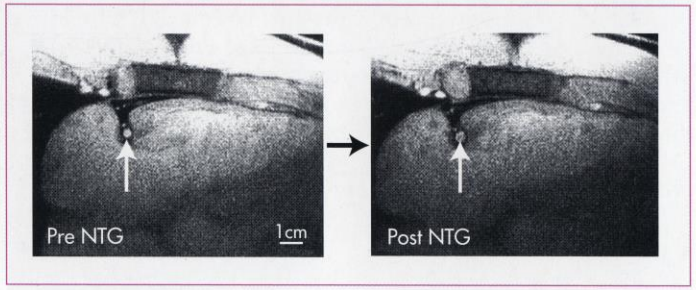
Pre NTG
1cm
Post NTG

# Ευελιξία της MRI αγγείων

- είναι μέθοδος μη επεμβατική
- χωρίς ακτινοβολία
- μπορεί να επαναληφθεί ώστε να μπορεί να αξιολογηθεί η εξέλιξη της νόσου με την πάροδο του χρόνου
- ακόμη και χωρίς χορήγηση σκιαγραφικής ουσίας ενδοφλεβίως μπορεί να δημιουργεί αντίθεση μεταξύ ροής του αίματος και του τοίχωματος του αγγείου και να έχουμε εικόνες αγγειογραφίας

με την χρήση τεχνικών αντίθεσης ιστών: διαφοράς χρόνου πτήσης TOF και διαφοράς φάσης PHASE CONTRAST

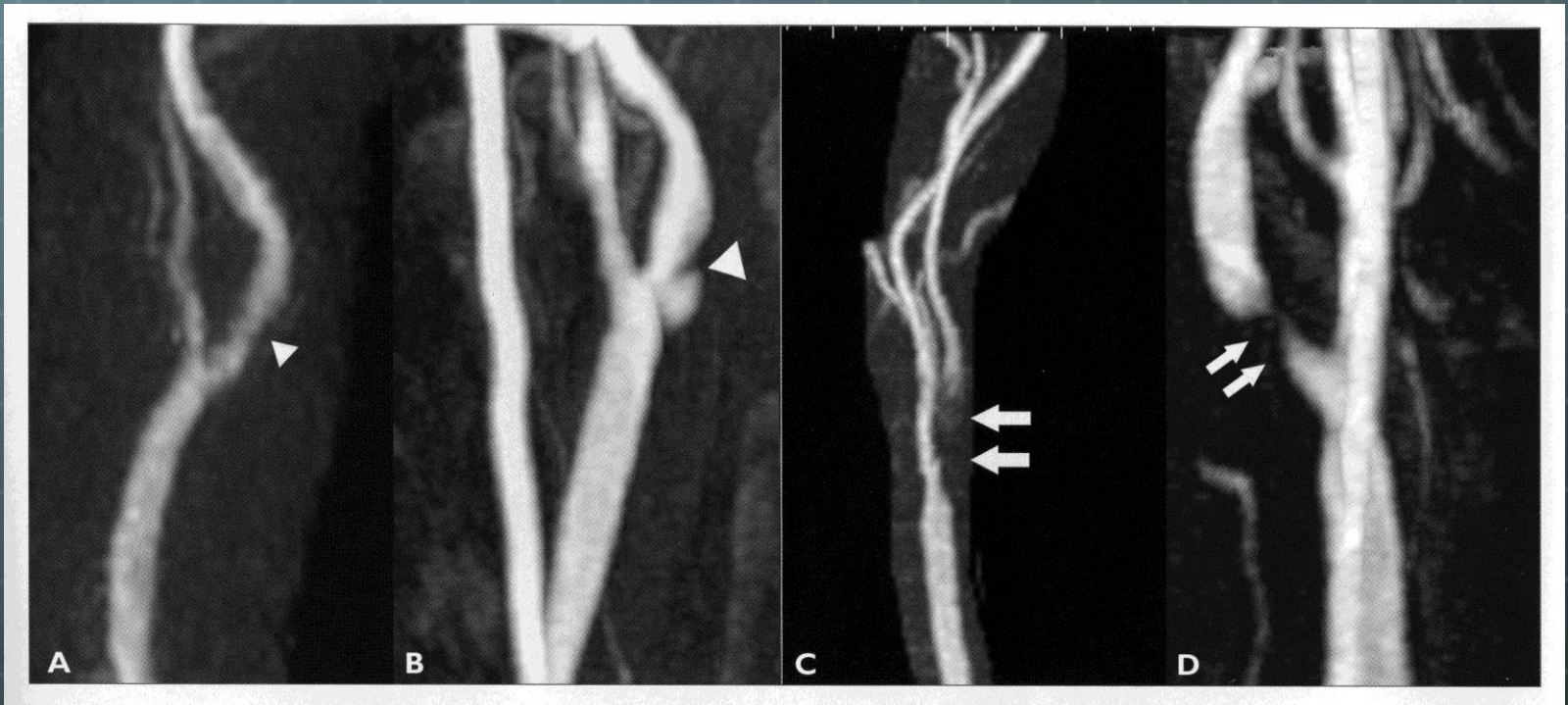
A
B
C
D

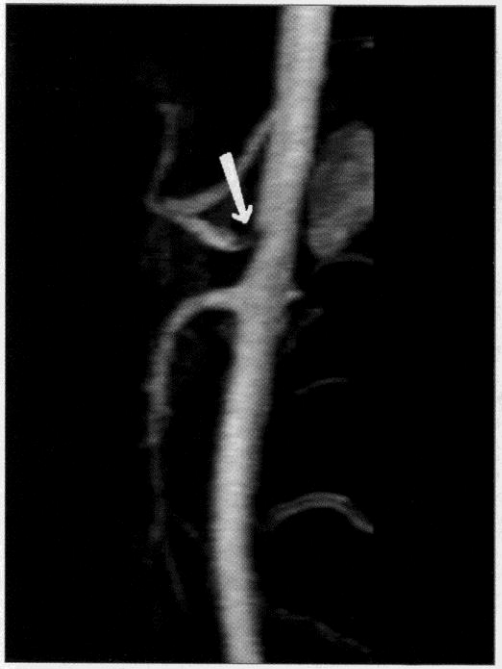

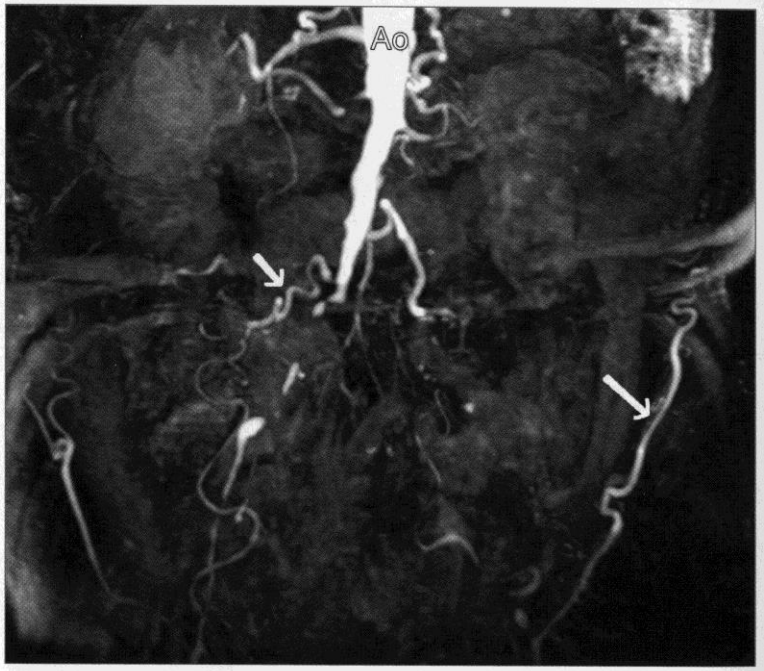
Ao

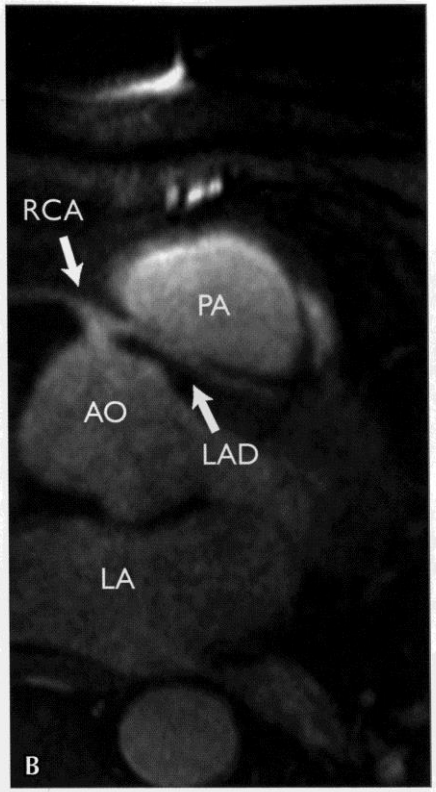
RCA
PA
AO
LAD
LA
B

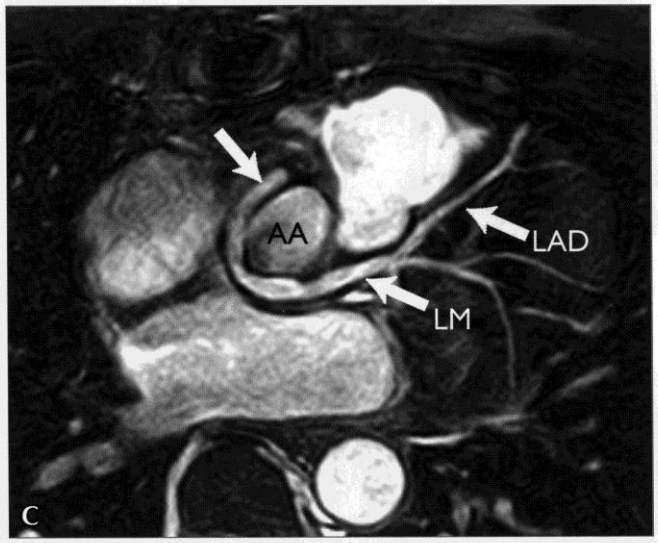
AA
LAD
LM
C

# Ευελιξία της MRI αγγείων

- Τα ενδοφλέβια μέσα σκιαγραφικής αντίθεσης, τα γαδοληνιούχα μόρια, είναι ασφαλέστερα από τα ιωδιούχα μόρια που χρησιμοποιούνται στην CT
- δημιουργούνται εικόνες που αποδίδουν τον όγκο και τον χώρο ως αποτέλεσμα μετεπεξεργασίας των ληφθέντων δεδομένων
- λαμβάνονται μορφολογικές πληροφορίες
- λαμβάνονται λειτουργικές πληροφορίες και πληροφορίες φυσιολογίας μέσω της ποσοτικοποίησης της ταχύτητας ροής, της αιματικής ροής και του όγκου ροής

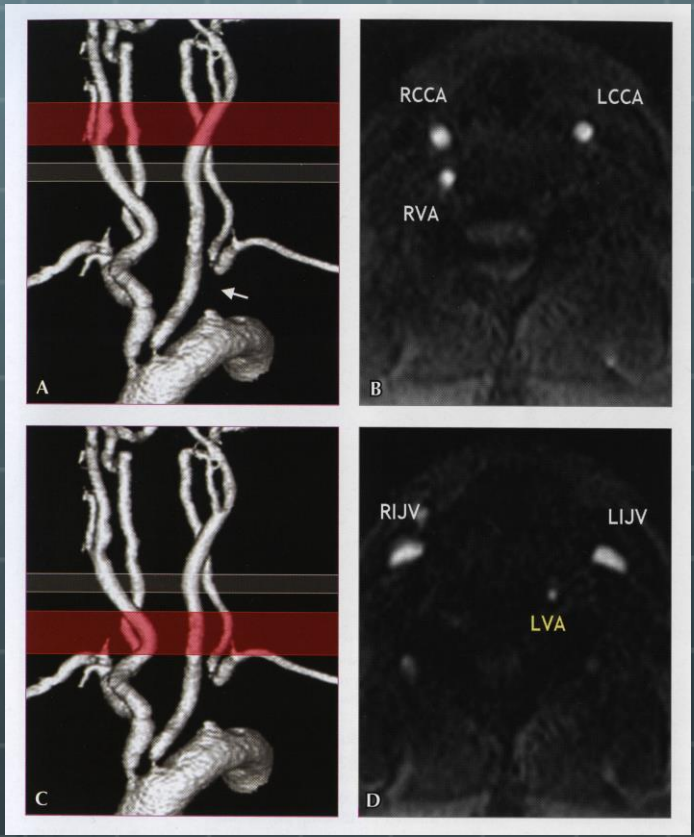
A
RCCA
LCCA
RVA
B
C
RIJV
LIJV
LVA
D

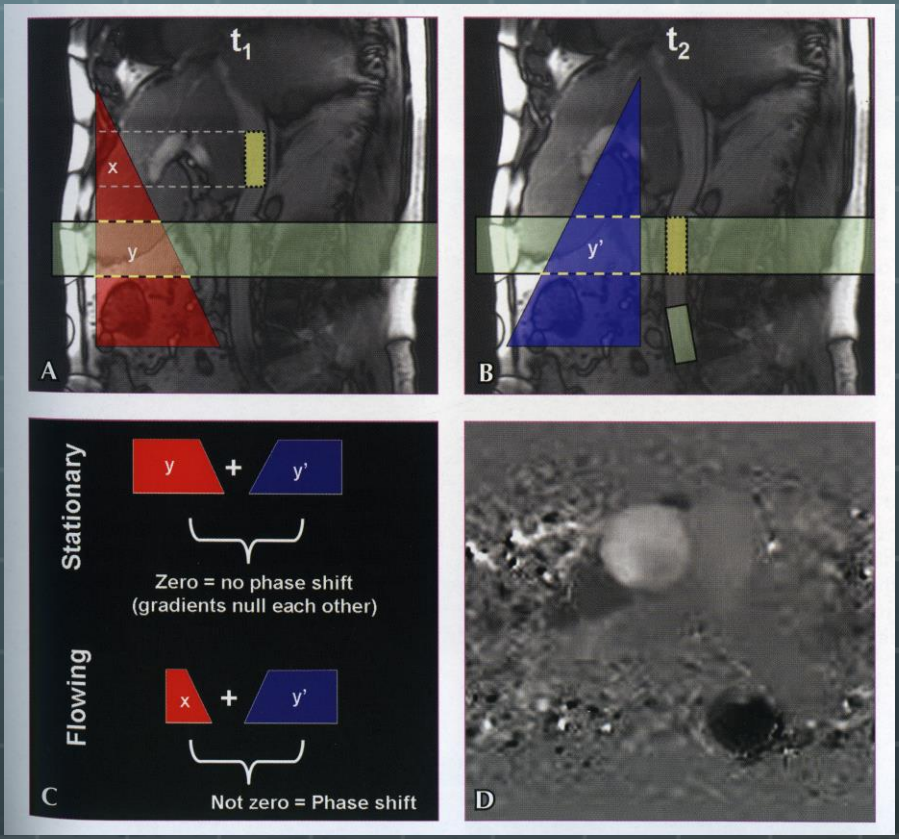
t1
x
y
A
t2
y'
B
Stationary
y
+
y'
Zero = no phase shift
(gradients null each other)
Flowing
x
+
y'
Not zero = Phase shift
C
D

## Flow Values

| Timeframe | Flow, mL/s |
|---|---|
| 0 | -98 |
| 34 | -61 |
| 69 | 79 |
| 103 | 465 |
| 137 | 662 |
| 172 | 696 |
| 206 | 642 |
| 240 | 603 |
| 274 | 501 |
| 309 | 323 |
| 343 | 80 |
| 377 | -154 |
| 412 | -181 |
| 446 | -164 |
| 480 | -122 |
| 515 | -91 |
| 549 | -90 |
| 583 | -92 |
| 618 | -89 |
| 652 | -89 |
| 686 | -84 |
| 720 | -77 |
| 755 | -82 |

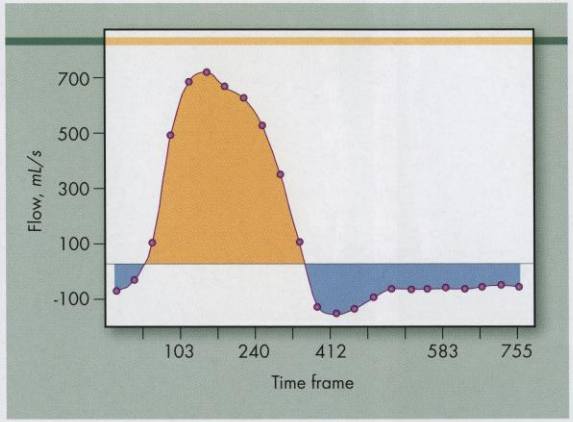

# Ευελιξία της MRI αγγείων

- Δυνατότητα λήψης πληροφοριών αιμάτωσης των ιστών λόγω της καλύτερης χρονικής ανάλυσης
- δυνατότητα ανάδειξης κυταροβρίθειας στους ιστούς μέσω μέτρησης της διάχυσης των μορίων ύδατος
- δυνατότητα καταγραφής του οιδήματος στο τοίχωμα αγγείων και στους ιστούς και καταγραφής της φλεγμονώδους δραστηριότητας στις αγγειακές ασθένειες
- δυνατότητα φασματοσκόπισης ουσιών στους ιστών

# Ευελιξία της MRI αγγείων

- η 3D ανακατασκευή και ερμηνεία των αγειογραφικών εικόνων είναι ευκολότερη από αυτή της CT
- η αντίθεση των μαλακών ιστών και ο χαρακτηρισμός της πλάκας γίνονται καλύτερα
- τα προκαλούμενα από την ασβεστοποίηση παράσιτα είναι λιγότερα ώστε στα πολύ ασβεστοποιημένα αγγεία να προτιμάται το MRA έναντι του CT

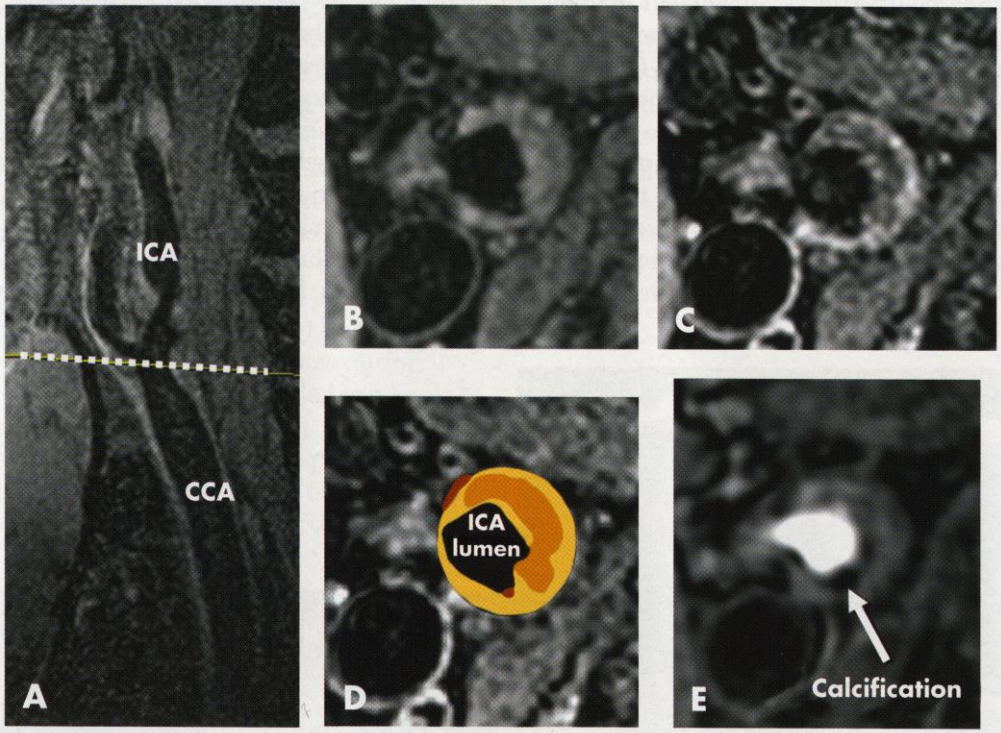
ICA
CCA
A
B
C
ICA
lumen
D
E
Calcification
Calcification
Lipid core
Fibrous tissue

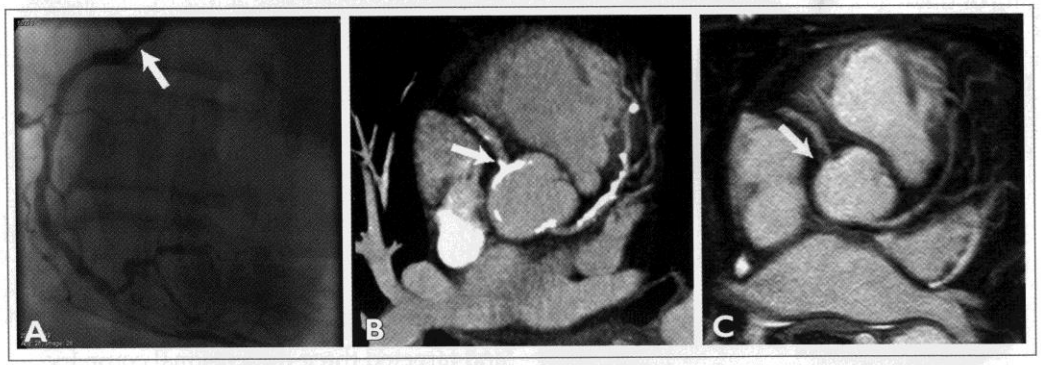
A
B
C

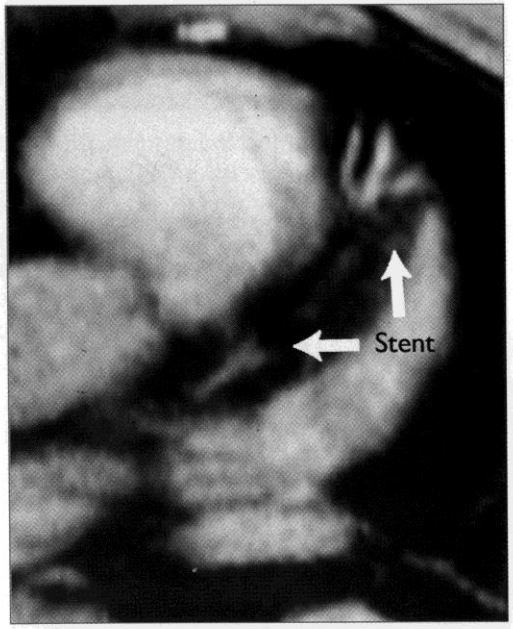
Stent

# Αορτή & περιφερικές αρτηρίες – U/S

- η ηχοκαρδιογραφία για τη θωρακική αορτή
- το υπερηχογράφημα - Doppler για την κοιλιακή αορτή και τις περιφερικές αρτηρίες

είναι καλές μέθοδοι διάγνωσης και πρόληψης της στένωσης, της απόφραξης και του ανευρίσματος

δεν παρέχουν οδηγό χάρτη – χαρτογράφηση περιοχής και βλάβης - για τη θεραπευτική διαχείριση των ευρημάτων

# Αορτή & περιφερικές αρτηρίες – CT, MRI

- η CT και η MRI χρησιμοποιούνται για την ακριβή διάγνωση συγγενών και επίκτητων νόσων: της στένωσης, της απόφραξης, του διαχωρισμού, του ανευρύσματος, της αορτοαρτηριίτιδας, του ενδοτοιχωματικού αορτικού αιματώματος, των αορτικών ελκών και της στένωσης ισθμού αορτής με ακρίβεια 95-98%
- και οι δύο είναι χρήσιμες στον θεραπευτικό σχεδιασμό και την επακόλουθη παρακολούθηση γιατί παρέχουν οδηγό χάρτη

A

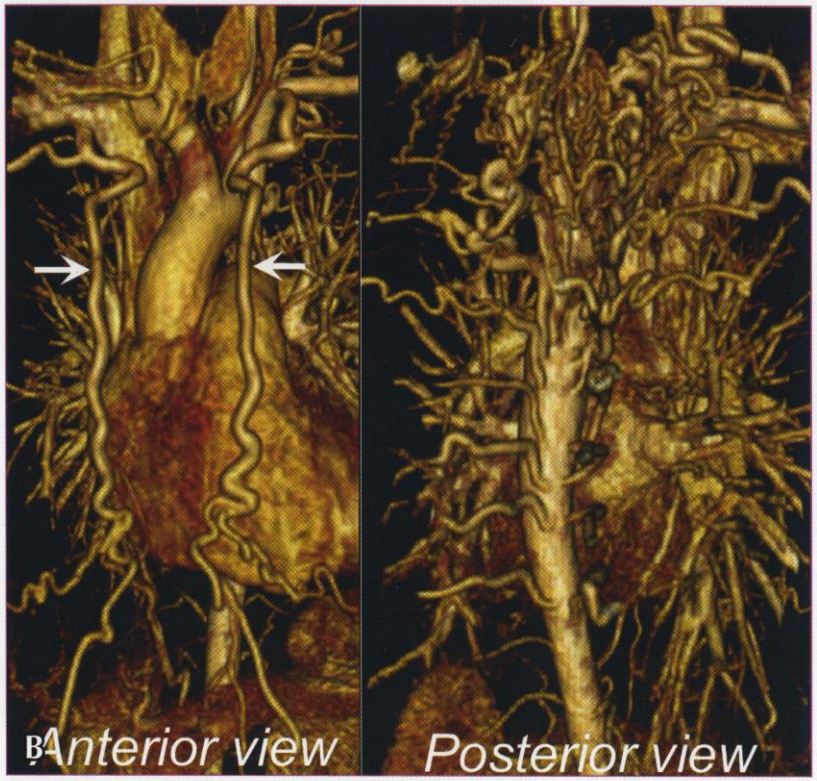
B
Anterior view
Posterior view

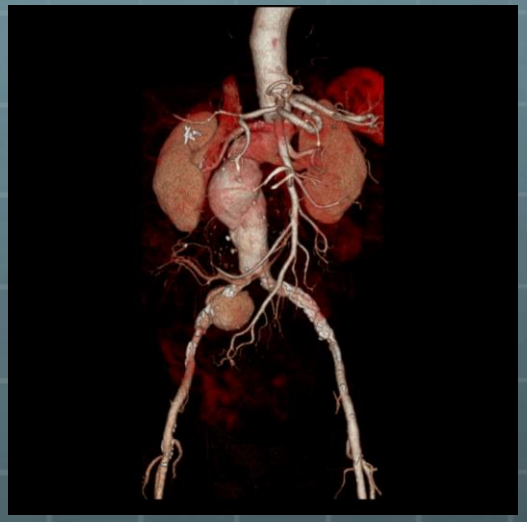
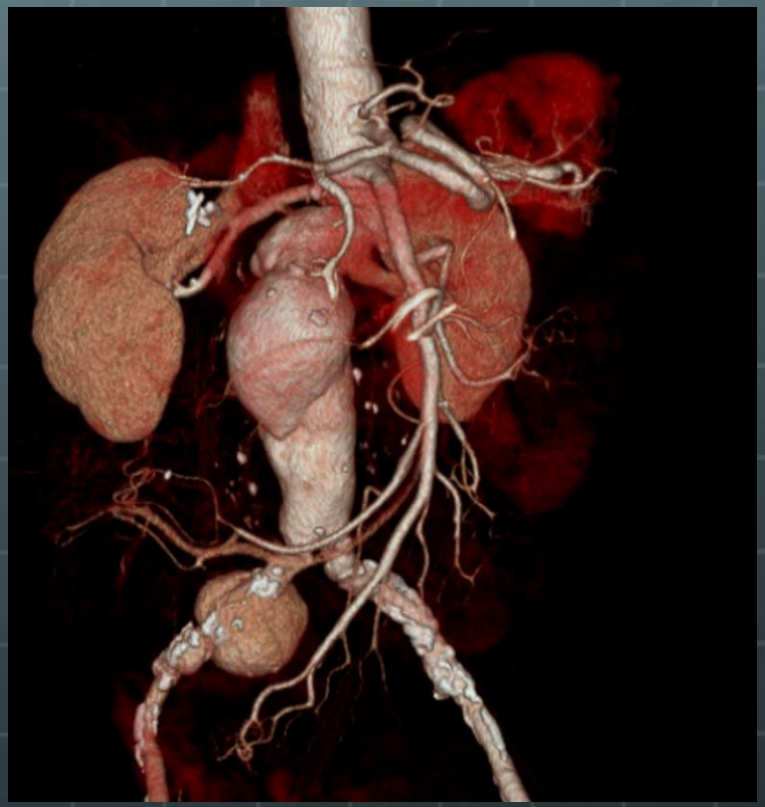
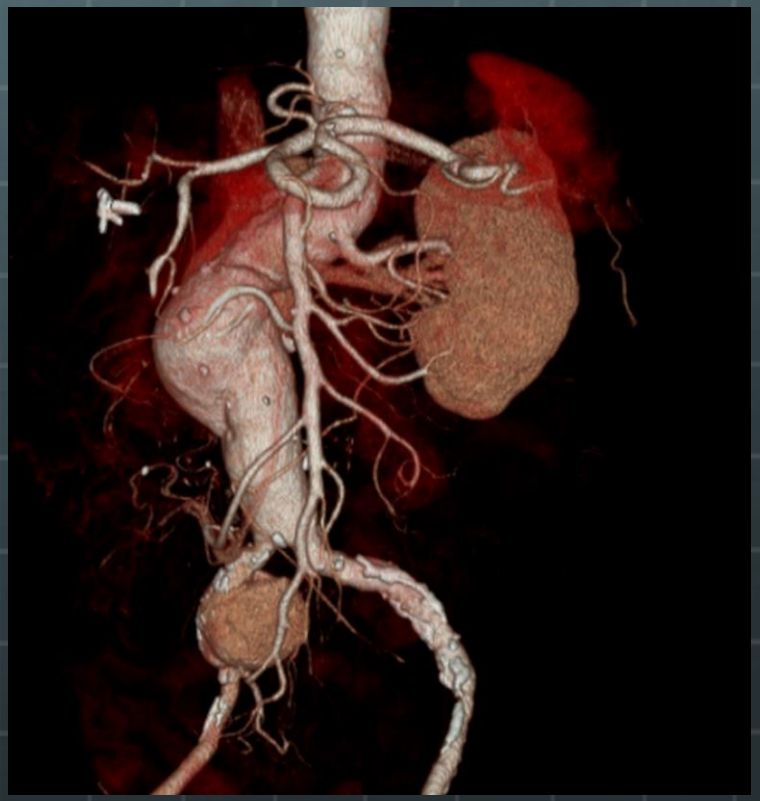

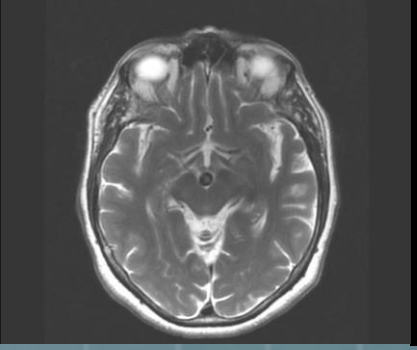
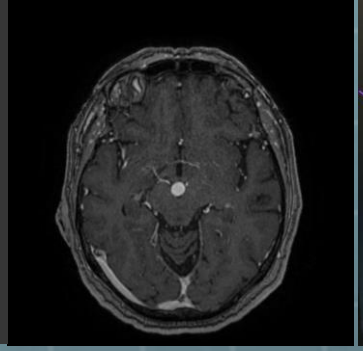
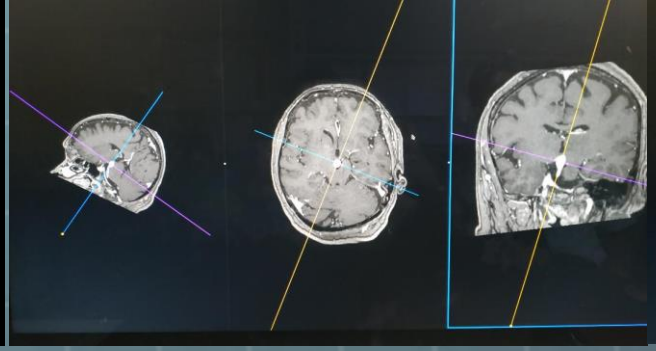
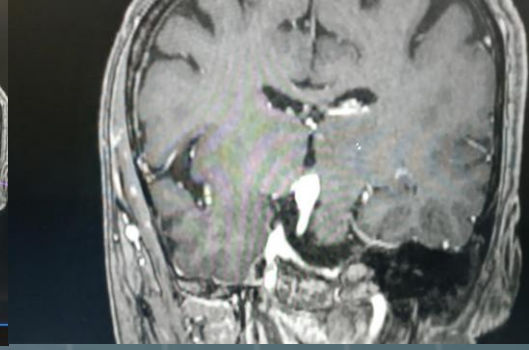
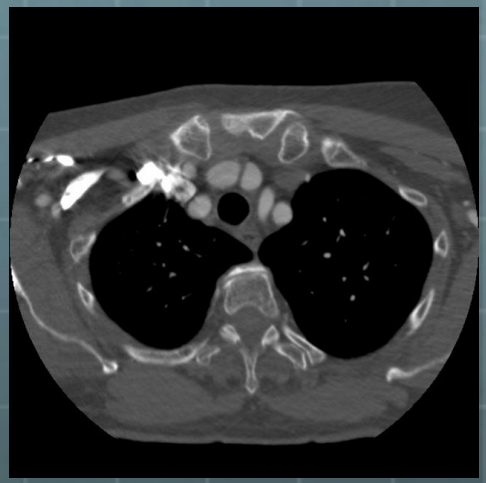
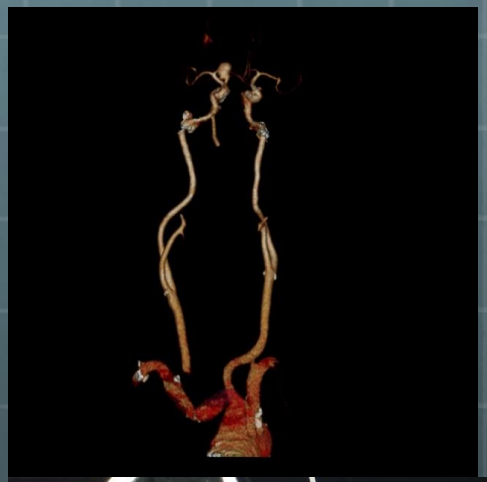

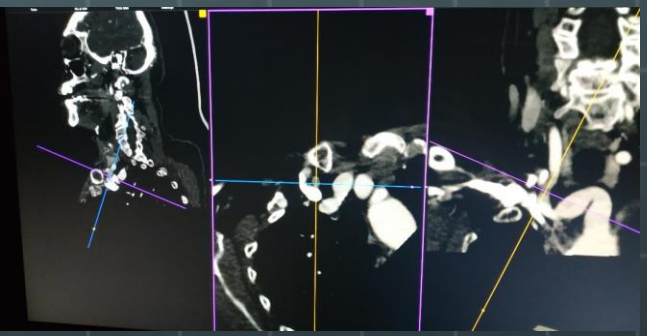
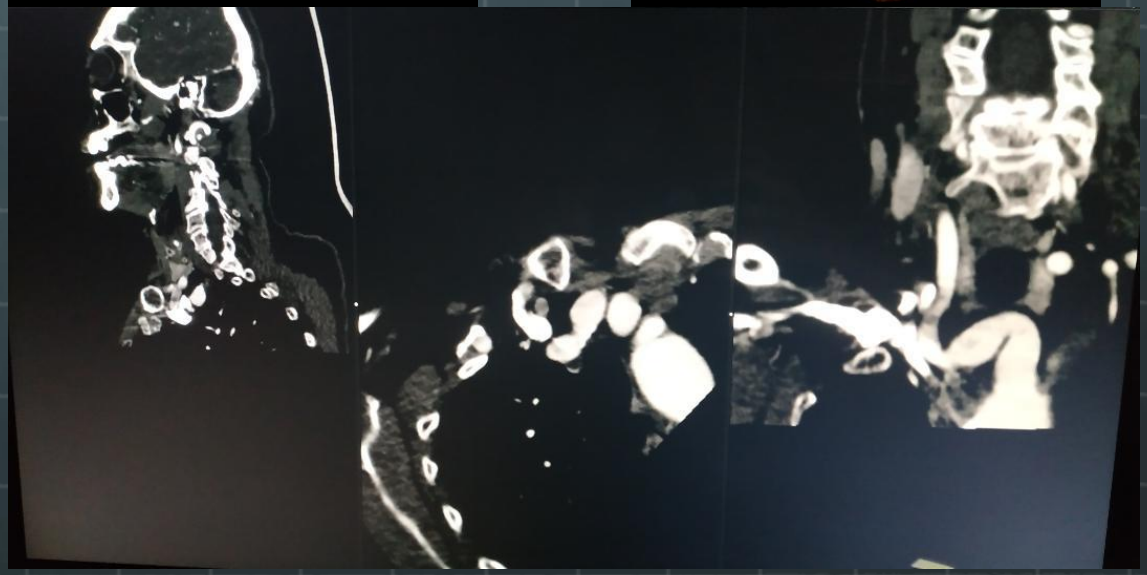

A
B

# Φλέβες – U/S

Η Duplex υπερηχογραφία θεωρείται σήμερα ως το «χρυσό πρότυπο μελέτης» καθώς μπορεί να αναγνωρίσει:

- την θρόμβωση και τον διαχωρισμό της σε οξεία και χρόνια καθώς και την εξέλιξή της μετά από θεραπεία
- την απόφραξη από πίεση
- την παράπλευρη αποχέτευση – παράπλευρες φλέβες.
- την ανεπάρκεια: τη θέση, την κατεύθυνση και τη σοβαρότητα της παλινδρόμησης
- την θέση και την επάρκεια φλεβικών βαλβίδων

# Φλέβες – U/S

Στα κάτω άκρα:

- η ευαισθησία και η ειδικότητα της διάγνωσης των οξέων και χρόνιων αλλοιώσεων στο επίπεδο του μηρού είναι 90-100%, ενώ περιφερικότερα είναι 60-90%
- Χρειάζεται πολύ καλή γνώση ανατομίας και είναι επίπονη και χρονοβόρα εξέταση για τον εξεταστή
- Σε παχύσαρκους ασθενείς υπάρχει περιορισμός

# Φλέβες – CT, MRI

για τις μεγαλύτερες φλέβες στον θώρακα και την κοιλιά

για τις φλεβικές δυσπλασίες και τις λεμφικές ανωμαλίες (ιδαίτερα η MRI έχει αποδειχθεί εξαιρετική μέθοδος απεικόνισης)

# Πνευμονικά αγγεία - U/S

Η ηχοκαρδιογραφία παίζει σημαντικό ρόλο:

- στην διάγνωση της πνευμονικής αρτηριακής υπέρτασης, στη ανεύρεση της αιτίας της στην αριστερή πλευρά της καρδιάς και στην καταγραφή του μεγέθους επίδρασής της στη δεξιά καρδιά
- η απεικόνιση των πνευμονικών αγγείων περιορίζεται μόνο στο στέλεχος της πνευμονικής αρτηρίας και  την διακλάδωσή της όπως και η εκβολή των πνευμονικών φλεβών στον αριστερό κόλπο

# Πνευμονικά αγγεία - CT

Η CT θώρακος με ή χωρίς σκιαγραφικό είναι μια εξαιρετικά ευέλικτη τεχνική που παρέχει εξαιρετική ταυτόχρονη αξιολόγηση:

- της πνευμονικής αγγείωσης
- των μεσοθωρακικών δομών
- του παρεγχύματος του πνεύμονα

για αυτό αποτελεί την αρχική μέθοδο απεικόνισης

# Πνευμονικά αγγεία - CT

Η CT αγγειογραφία πνευμονικών αγγείων χρησιμοποιείται:

- για την ανίχνευση της πνευμονικής θρομβοεμβολής με ευαισθησία και ειδικότητά 95-98% έως και τους υποτμηματικούς αρτηριακούς κλάδους
- για την αξιολόγηση της αποφρακτικής φλεβικής νόσου
- αναδεικνύει αγγειακές δυσπλασίες

# Πνευμονικά αγγεία

Νεότερη εξέλιξη, ο συνδιασμός εικόνων για την λειτουργική αξιολόγηση της πνευμονικής εμβολής (συνδυασμός):

- από CT αγγειογραφία και
- από εξέταση αερισμού / αιμάτωσης, σπηνθηρογραφικά

οπότε έχουμε ταυτόχρονη πληροφορία ανατομίας και φυσιολογίας και καλύτερο σχεδιασμό θεραπείας

# Αγγειακή απεικόνιση στο παρόν

Μη επεμβατικές μεθόδοι:

- duplex υπερηχογράφημα – duplex U/S
- υπολογιστική τομογραφία – CT
- μαγνητικός συντονισμός – MRI

# Αγγειακή απεικόνιση στο παρόν

Η αγγειακή απεικόνιση επέτρεψε στον κλινικό ιατρό να αξιολογήσει καλύτερα :

- την ασθένεια
- την αποτελεσματικότητα της θεραπείας
- την πορεία της ασθένειας μετά την θεραπεία

# Αγγειακή απεικόνιση στο μέλλον - CT

Η τεχνολογία θα επιτρέπει στον ακτινολόγο:

- να αναλύει βλάβες ακόμη και σε μικρά περιφερικά αγγεία (όσο περισσότερο μικραίνει ο χρόνος σάρωσης και μεγαλώνει η έκταση σάρωσης τόσο βελτιώνεται η επιμήκης ανάλυση των αγγείων σε μεγαλύτερη έκταση του αγγειακού δικτύου
- να λαμβάνει δυναμικές πληροφορίες αιματικής ροής στην αρτηριακή, τριχοειδική και φλεβική φάση

# Αγγειακή απεικόνιση στο μέλλον - CT

- να μειώνει το φορτίο ακτινοβολίας στους εξεταζόμενους εξαλείφοντας την ανάγκη να πραγματοποιηθεί απλή μελέτη των ιστών πριν από την έγχυση του ιωδιούχου σκιαγραφικού μέσου
- να εξαλείφει τα παράσιτα που δημιουργούνται από τις πλάκες ασβεστίου και ασαφοποιούν τον σκιαγραφημένο αρτηριακό αυλό
- να μπορεί να χαρακτηρίσει τις διαφορετικές ουσίες ιστών (φασματοσκοπία)
- Το CT Dual Energy: χρησιμοποιεί ακτινοβολία διπλής ενέργειας ώστε να καταγράφεται και να αναλύεται η διαφορετική απορρόφηση των διαφορετικών ενεργειών από τους ιστούς

# Αγγειακή απεικόνιση στο μέλλον - CT

Στην ενδοαγγειακή θεραπεία:

Το C-arm CT: συνδυασμός της CT με την ακτινοσκόπηση

Χρησιμοποιείται σε επεμβατικά εργαστήρια και χειρουργικές αίθουσες για την επίτευξη ακρίβειας στην επεμβατική μέθοδο

# Αγγειακή απεικόνιση στο μέλλον - MRI

Σε 3Tesla MRI, ή καλά εξοπλισμένα 1,5 Tesla MRI:

καλύτερη χωρική ανάλυση και μείωση του χρόνου απεικόνισης με αποτέλεσμα να επιτρέπεται:

- καλύτερη ποιότητα αγγειογραφίας
- σαφής απεικόνιση μικρότερων αρτηριακών κλάδων
- μείωση της χορηγούμενης δόσης των παραμαγνητικών – γαδοληνιούχων μέσων σκιαγραφικής αντίθεσης

# Αγγειακή απεικόνιση στο μέλλον - MRI

Χρήσιμη μέθοδος σε ασθενείς:

- με αλλοιωμένη νεφρική λειτουργία
- με αλλεργία στο γαδολήνιο

Τεχνική επισήμανσης της αρτηριακής ηχούς: (Arthrial Spin Labeling – ASL), επωφελείται την παρουσία του ελεύθερα διαχυόμενου νερού στο αρτηριακό αίμα

αποκτούμε δυνατότητα απεικόνισης της αιμάτωσης των ιστών (απεικόνιση των αιμοφόρων αγγείων με ταυτόχρονη δυνατότητα ποσοτικοποίησης της αιματικής ροής) χωρίς την χρήση γαδοληνίου

# Αγγειακή απεικόνιση στο μέλλον - MRI

Σκιαγραφικά με μαγνητικά νανοσωματίδια τα οποία μπορούν να συνδέονται με ενδοκυττάρια μόρια σκιαγραφόντας αυτά τα μόρια. Θα μπορούμε:

- να αξιολογήσουμε βιολογικές διεργασίες μέσα στο κύτταρο
- να αξιολογήσουμε τις μεταβολικές επιπτώσεις των παθήσεων στο κυτταρικό και υποκυτταρικό επίπεδο

# Αγγειακή απεικόνιση στο μέλλον

Οι πιο ελπιδοφόρες εφαρμογές μπορεί να είναι:

- η ανίχνευση και η παρακολούθηση της φλεγμονώδους δραστηριότητας στην αορτοαρτιρίτιδα
- η πρόβλεψη ρήξης ανευρύσματος
- η ανίχνευση της υποκλινικής μόλυνσης μοσχεύματος
- η αναγνώριση των ευάλωτων αθηρωματικών πλακών
- η ικανότητα απεικόνισης και παρακολούθησης της αγγειογενετικής διαδικασίας στους ιστούς

# Διάγνωση και απεικόνιση - μέλλον

Θα είναι κλινική απαίτηση, η νοσογόνος διαδικασία να διαγιγνώσκεται σε υποκυτταρικό επίπεδο, πολύ πριν γίνουν εμφανείς οι μορφολογικές αλλαγές:

Θα δημιουργηθούν αυξημένες ανάγκες για μοριακή απεικόνιση

Θα δημιουργηθούν αυξημένες ανάγκες για υβριδική απεικόνιση, συνδυασμός εικόνων από διαφορετικές μεθόδους, όπου εικόνες από μεταβολική και μοριακή απεικόνιση θα επιπροβάλλονται σε ανατομικές εικόνες

# Θεραπεία και απεικόνιση - μέλλον

Οι τρέχουσες:

- Χρησιμοποιούν την απεικόνιση της μορφολογίας και την απεικόνιση και την ποσοτικοποίηση της λειτουργικότητας και του μεταβολισμού

Στο μέλλον:

- θα επιζητούν την θέαση μεμονωμένων κυττάρων και γονιδίων λαμβάνοντας χρήσιμες πληροφορίες για την παρακολούθηση της αποτελεσματικότητας των γονιδιακών θεραπειών και των θεραπειών με βλαστοκύτταρα



**ΜΟΡΙΑΚΗ ΑΠΕΙΚΟΝΙΣΗ ΤΟ ΜΕΛΛΟΝ**
**Ακτινολόγος**
**ή**
**Ακτινο - Μοριολόγος**

**ΕΥΧΑΡΙΣΤΩ**